Fa * 10. 44

I

BONAMY (C.), BROCA (Paul), et BEAU (Emile). Atlas d'anatomie descriptive du corps humain. 4 vols. Paris, 1866.

F a * 10. 44-47.

Tome I.—Ostéologie, syndesmologie, myologie.
Tome II.—Cœur, artères, veines, vaisseaux lymphatiques et aponévroses.
Tome III.—Appareil de la digestion, appareil surrénal, rein.
Tome IV.—Appareil génito-urinaire, organes de la respiration.

By order of the College, this Book is not to be taken out of the Library (except after 6 P.M. until 10 A.M.) for one month from this date.

PHYSICIANS' HALL, 17 DEC .....

R37700

ATLAS

D'ANATOMIE DESCRIPTIVE

Paris. — Imprimerie de E. Martinet, rue Mignon, 2.

ATLAS

D'ANATOMIE DESCRIPTIVE

DU

CORPS HUMAIN

PAR MM. LES DOCTEURS

C. BONAMY
Professeur
d'anatomie à l'École préparatoire de médecine
de Toulouse, etc.

PAUL BROCA
Agrégé à la Faculté de médecine de Paris,
chirurgien des hôpitaux,
membre de l'Académie de médecine, etc.

ET

M. ÉMILE BEAU
Dessinateur.

Première partie

OSTÉOLOGIE, SYNDESMOLOGIE, MYOLOGIE

PAR M. BONAMY

PARIS
VICTOR MASSON ET FILS
PLACE DE L'ÉCOLE-DE-MÉDECINE

Digitized by the Internet Archive
in 2015

https://archive.org/details/b21691186_0001

TABLE DES PLANCHES.

OSTÉOLOGIE ET SYNDESMOLOGIE.

Os.

COLONNE VERTÉBRALE.

Vertèbres cervicales . . . . . Pl. 1.
Première vertèbre cervicale, atlas . . . . . Pl. *id.*
Deuxième vertèbre cervicale, axis . . . . . Pl. *id.*
Septième vertèbre cervicale ou proéminente . Pl. *id.*
Vertèbres dorsales . . . . . Pl. 2.
Vertèbres lombaires. . . . . Pl. 3.
Sacrum . . . . . Pl. 4. *Fig.* 1, 2, 3, 4.
Coccyx. . . . . Pl. 4. *Fig.* 5.
Canal vertébral. . . . . Pl. 4. *Fig.* 6.
Bassin . . . . . Pl. 5.
Thorax . . . . . Pl. 6. *Fig.* 1.
Sternum . . . . . Pl. 6. *Fig.* 2.
Côtes . . . . . Pl. 6. *Fig.* 1, 3, 4.

TÊTE.

Région antérieure ou faciale . . . . . Pl. 7. *Fig.* 1.
Région postérieure . . . . . Pl. 7. *Fig.* 2.
Région latérale . . . . . Pl. 8. *Fig.* 1.
Région supérieure. . . . . Pl. 8. *Fig.* 2.
Région inférieure . . . . . Pl. 9. *Fig.* 1.
Base du crâne. . . . . Pl. 9. *Fig.* 2.

Os de la tête.

Frontal . . . . . Pl. 10. *Fig.* 1, 2.
Pariétal . . . . . Pl. 10. *Fig.* 3.
Occipital. . . . . Pl. 10. *Fig.* 4.
Temporal. . . . . Pl. 10. *Fig.* 5, 6.
Os malaire. . . . . Pl. 10. *Fig.* 7. Pl. 11. *Fig.* 3.
Éthmoïde. . . . . Pl. 10. *Fig.* 8, 9, 10.
Sphénoïde . . . . . Pl. 10. *Fig.* 11, 12.
Os maxillaires supérieurs. . . . . Pl. 11. *Fig.* 1, 2.
Os palatins. . . . . Pl. 11. *Fig.* 4, 5, 6.
Vomer. . . . . Pl. 11. *Fig.* 7.
Os propre du nez . . . . . Pl. 11. *Fig.* 8.
Os unguis. . . . . Pl. 11. *Fig.* 9.
Cornets inférieurs. . . . . Pl. 11. *Fig.* 10, 11.
Os maxillaire inférieur. . . . . Pl. 11. *Fig.* 12.
Fosses nasales . . . . . Pl. 11. *Fig.* 13, 14.

Os hyoïde. . . . . Pl. 11. *Fig.* 15, 16, 17.

MEMBRES THORACIQUES.

ÉPAULE.

Omoplate . . . . . PL. 13.
Clavicule. . . . . PL. 14. *Fig.* 1, 2, 3.

BRAS.

Humérus. . . . . PL. 14. *Fig.* 4, 5.

AVANT-BRAS.

Cubitus . . . . . PL. 15. *Fig.* 1, 2, 3.
Radius. . . . . PL 15. *Fig.* 4, 5.

MAIN.

a. *CARPE* . . . . . PL. 16.

Os de la première rangée du carpe.
Scaphoïde.
Semi-lunaire.
Pyramidal.
Pisiforme.
Os de la deuxième rangée du carpe.
Trapèze.
Trapézoïde.
Grand os.
Os crochu.

b. *MÉTACARPE.* . . . . . PL. 16.

c. *DOIGTS.*

Première phalange.
Deuxième phalange.
Troisième phalange.

MEMBRES ABDOMINAUX.

BASSIN.

Os coxaux . . . . . PL. 19.

CUISSE.

Fémur . . . . . PL. 20. *Fig.* 1, 2.
Rotule . . . . . PL. *id.* *Fig.* 5, 6.

JAMBE.

Tibia. . . . . PL. 21. *Fig.* 1, 2.
Péroné. . . . . PL. 21. *Fig.* 3, 4.

PIED.

a. *TARSE.* . . . . . PL. 22.

Os de la première rangée du tarse.
Astragale.
Calcanéum.
Os de la deuxième rangée du tarse.
Scaphoïde.
Cuboïde.
Les cunéiformes.

b. *MÉTATARSE* . . . . . Pl. 22.

c. *ORTEILS.*

Première phalange.
Deuxième phalange.
Troisième phalange.

Articulations.

ARTICULATIONS DE LA COLONNE VERTÉBRALE.

1° Articulations céphalo-rachidiennes. . . . . Pl. 12. *Fig.* 1, 2, 3, 4.

Occipito-atloïdienne . . . . . Pl. *id.*
Atloïdo-axoïdienne. . . . . Pl. *id.*
Occipito-axoïdienne . . . . . Pl. *id.*

2° Articulations rachidiennes.

Articulations des corps des vertèbres . . . . . Pl. 12. *Fig.* 5.
Union des lames . . . . . Pl. *id.* *Fig.* 6.
Union des apophyses articulaires . . . . . Pl. *id.* *Fig.* 7.
Union des apophyses épineuses . . . . . Pl. *id.* *Fig.* 8.

Articulations costo-vertébrales. . . . . Pl. 12. *Fig.* 9, 10, 11.

Articulation temporo-maxillaire. . . . . Pl. 17. *Fig.* 1, 2, 3.

Articulations chondro-sternales et chondro-costales . . . . . Pl. 17. *Fig.* 4

ARTICULATIONS DES MEMBRES THORACIQUES.

Articulation de l'épaule.

Articulations sterno-claviculaire et costo-claviculaire . . . . . Pl. 17. *Fig.* 5, 6, 7.
Articulations acromio-claviculaire et coraco-claviculaire . . . . . Pl. 17. *Fig.* 8, 9.

Articulation scapulo-humérale. . . . . Pl. *id.* *Fig.* 8, 9.

Articulation du coude. . . . . Pl. 18. *Fig.* 1, 2, 3.

Articulations de l'avant-bras.

Articulation radio-cubitale supérieure. . . . . Pl. 18. *Fig.* 2, 3.
Articulation radio-cubitale moyenne. . . . . Pl. 18. *Fig.* 1.
Articulation radio-cubitale inférieure . . . . . Pl. 18. *Fig.* 4.

Articulations de la main.

Articulation radio-carpienne. . . . . Pl. 18. *Fig.* 5, 6, 7.
Articulation du carpe. . . . . Pl. 18 *Fig.* 5, 6, 8.
Articulations du métacarpe . . . . . Pl. *id.*
Articulations des doigts . . . . . Pl. 18. *Fig.* 9.

ARTICULATIONS DES MEMBRES INFÉRIEURS.

Articulations du bassin.

Symphyses sacro-iliaques . . . . . Pl. 23. *Fig.* 1. Pl. 23 *bis.* *Fig.* 1.
Symphyse pubienne . . . . . Pl. 23. *Fig.* 2.
Ligament sous-pubien . . . . . Pl. 23. *Fig.* 2.
Ligaments sacro-sciatiques . . . . . Pl. 23. *Fig.* 1. Pl 23 *bis.* *Fig.* 1.

ARTICULATION DE LA CUISSE . . . . . PL. 23. *Fig.* 2, 3. PL. 23 *bis. Fig.* 1.
ARTICULATION DU GENOU . . . . . PL. 23 *bis. Fig.* 2, 3, 4 PL. 24. *Fig.* 1, 2, 3, 4.
ARTICULATIONS DE LA JAMBE. . . . . PL. 24. *Fig.* 5.
Péronéo-tibiale-supérieure . . . . . PL. *id.*
Péronéo-tibiale inférieure. . . . . PL. *id.*
Péronéo-tibiale moyenne . . . . . PL. *id.*
ARTICULATIONS DU PIED.
Articulation tibio-tarsienne . . . . . PL 24. *Fig.* 6. PL. 24 *bis. Fig.* 1, 2, 3.
Articulations des os de la 1re rangée entre eux ;
articulation astragalo-calcanéenne. . . . . PL. 24 *bis. Fig.* 3, 4, 5.
Articulations des os de la 2e rangée entre eux. . PL. 24. *Fig.* 6. PL. 24 *bis. Fig.* 3, 4, 6.
Articulations des deux rangées entre elles . . . PL. *id.*
Articulations tarso-métatarsiennes. . . . . PL. *id.*
Articulations des orteils. . . . . PL. 24 *bis. Fig.* 4, 7.

MYOLOGIE ET APONÉVROLOGIE.

MUSCLES DU TRONC.

RÉGION POSTÉRIEURE DU TRONC.

Muscle trapèze . . . . . PL. 25, 31, 41. *Fig.* 1. PL. 42, 43.
Muscle grand dorsal. . . . . PL 25, 26, 27, 31, 32, 36.
Muscle angulaire de l'omoplate. . . . . PL. 42, 44.
Muscle rhomboïde. . . . . PL. 27.
Muscle petit dentelé postérieur et supérieur . . PL. 27.
Muscle petit dentelé postérieur et inférieur. . . PL. 37.
Muscle splénius . . . . . PL. 27, 28, 44.
Muscle grand complexus . . . . . PL. 27, 28, 29.
Muscle petit complexus . . . . . PL. 28, 29.
Muscle sacro-lombaire. . . . . PL 29, 30.
Muscle long dorsal. . . . . PL *id. id.*
Muscle transversaire épineux. . . . . PL. *id. id.*
Muscle transversaire du cou . . . . . PL 29, 30, 45. *Fig.* 2, 3.
Muscle grand droit postérieur de la tête. . . . PL 29.
Muscle petit droit postérieur de la tête. . . . . PL. 29, 30.
Muscle oblique supérieur ou petit oblique . . . PL *id. id.*
Muscle oblique inférieur ou grand oblique . . PL *id id.*
Muscles interépineux du cou . . . . . PL. 30, 45.
Aponévroses de la région postérieure du tronc .
Aponévroses de la région cervicale postérieure . PL 25, 27, 45.
Aponévroses de la région dorsale . . . . . PL. 25, 26, 27.
Aponévroses de la région lombaire. . . . . PL. 27, 37, 38, 62.

RÉGION THORACIQUE.

Muscle grand pectoral . . . . . PL. 31, 36, 43.
Muscle petit pectoral. . . . . PL. 32.
Muscle sous-clavier . . . . . PL. 32, 42.
Muscle grand dentelé . . . . . PL. 31, 32, 33, 36, 44

RÉGION ABDOMINALE ANTÉRIEURE.

Muscle grand oblique. . . . . PL. 31, 33, 36, 44.
Muscle petit oblique . . . . . PL. 33, 34, 37.
Muscle transverse de l'abdomen. . . . . PL. 34, 38, 39.
Muscle grand droit de l'abdomen . . . . . PL. 33, 34, 37.
Muscle pyramidal . . . . . PL. 34.
Aponévroses abdominales antérieures . . . . . PL. 33, 34.
Canal inguinal. . . . . PL. 46, 47, 48.
Canal crural. . . . . PL. *id.* *id.* *id.*
Dartos . . . . . PL. 46. *Fig.* 1.
Crémaster. . . . . PL. *id.* *Fig* 2.
Anneau ombilical . . . . . PL. 48. *Fig.* 3, 4.

RÉGION DIAPHRAGMATIQUE.

Muscle diaphragme. . . . . PL. 49, 50, 51.

RÉGION INTERCOSTALE.

Muscles intercostaux internes et externes . . . PL. 35, 37, 39, 42.
Muscles sous-costaux. . . . . PL. 35. *Fig.* 4.
Muscles sus-costaux . . . . . PL. *id.* *Fig.* 3.
Muscle triangulaire du sternum. . . . . PL. 39.

RÉGION ANTÉRIEURE DU COU.

Muscle sterno-cléido-mastoïdien. . . . . PL. 25, 31, 39, 41, 43.
Muscle sterno-hyoïdien. . . . . PL. 39, 41. *Fig.* 1. PL. 42, 44
Muscle scapulo-hyoïdien . . . . . PL. 39, 41. *Fig.* 1. PL 42, 43, 44.
Muscle sterno-thyroïdien . . . . . PL 39, 41. *Fig.* 1. PL 42, 45. *Fig.* 1
Muscle thyro-hyoïdien . . . . . PL. 45.
Muscle digastrique. . . . . PL. 41. *Fig.* 1. PL. 42, 43, 44.
Muscle stylo-hyoïdien . . . . . PL. 41. *Fig.* 1. PL. 42, 43, 44.
Muscle mylo-hyoïdien . . . . . PL. 40. *Fig.* 4, 41. *Fig.* 1. PL. 42, 43, 44, 45.
Muscle génio-hyoïdien . . . . . PL. 40. *Fig.* 1.

RÉGION PRÉVERTÉBRALE.

Muscle grand droit antérieur de la tête. . . . PL. 41. *Fig.* 2.
Muscle petit droit antérieur de la tête. . . . . PL. *id.* *id.*
Muscle long du cou . . . . . PL. *id.* *id.*

RÉGION VERTÉBRALE LATÉRALE

Muscles scalènes. . . . . PL. 41. *Fig.* 2. PL. 43, 44.
Muscle droit latéral de la tête. . . . . PL. 41. *Fig.* 2, 45. *Fig.* 2.
Muscles intertransversaires du cou . . . . . PL. 45. *Fig.* 2, 3.
Muscle carré des lombes. . . . . PL. 30, 38. *Fig.* 2.
Muscles intertransversaires des lombes . . . . PL. *id.* *id.*

RÉGION TEMPORO-MAXILLAIRE.

Muscle masséter. . . . . PL. 40. *Fig.* 1, 2. PL. 43
Muscle temporal. . . . . PL. 40. *Fig.* 3.
Muscles ptérygoïdiens . . . . . PL. 40. *Fig.* 4.

MUSCLES DES MEMBRES THORACIQUES.

RÉGION SCAPULAIRE.

Muscle deltoïde . . . . . PL. 25, 31, 43.
Muscle sous-scapulaire. . . . . PL. 52. *Fig.* 1.

Muscle sus-épineux . . . . . Pl. 52, *Fig.* 2. Pl. 54, *Fig.* 2.
Muscle sous-épineux . . . . . Pl. *id.*
Muscle petit rond . . . . . Pl *id.*
Muscle grand rond. . . . . Pl. 52.

Région antérieure du bras.
Muscle biceps brachial. . . . . Pl. 53. *Fig.* 1. Pl. 54, 55. *Fig.* 1.
Muscle brachial antérieur. . . . . Pl. 53. *Fig.* 2. Pl. 54. *Fig.* 1. Pl. 55. *Fig.* 2.
Muscle coraco-brachial. . . . . Pl. 53. *Fig.* 1, 2. Pl. 54. *Fig.* 1.

Région postérieure du bras.
Muscle triceps brachial . . . . . Pl. 53, 54.

Région antérieure de l'avant-bras.
Muscle rond pronateur. . . . . Pl. 55. *Fig.* 1.
Muscle radial antérieur. . . . . Pl. 55. *id.*
Muscle palmaire grêle. . . . . Pl. 55. *Fig.* 1.
Muscle cubital antérieur . . . . . Pl. 55. *Fig.* 1. P. 56. *Fig.* 1. P. 57, 58. *Fig.* 2.
Muscle fléchisseur superficiel des doigts . . . . Pl. 55.
Muscle fléchisseur profond . . . . . Pl. 56. *Fig.* 1.
Muscle long fléchisseur du pouce . . . . . Pl. 55, 56. *Fig.* 1.
Muscle carré pronateur . . . . . Pl. 56. *Fig.* 2.

Région externe de l'avant-bras.
Muscle long supinateur. . . . . Pl 55. *Fig.* 1. Pl. 57 *Fig.* 1. Pl 58. *Fig* 1.
Muscle premier radial externe . . . . . Pl. 55. *Fig.* 2. *id.*
Muscle second radial externe. . . . . Pl. 56. *Fig.* 1. *id.*
Muscle court supinateur . . . . . Pl 55. *Fig.* 2. Pl. 56, 57. *Fig.* 2.

Région postérieure de l'avant-bras.
Muscle extenseur commun des doigts. . . . . Pl. 57. *Fig.* 1 Pl. 58. *Fig.* 2.
Muscle extenseur propre du petit doigt . . . Pl 57. *Fig.* 1.
Muscle cubital postérieur. . . . . Pl. 57. *Fig.* 1. Pl. 58. *Fig.* 2.
Muscle anconé. . . . . Pl. 57. *Fig.* 2. Pl. 58. *Fig.* 2.
Muscle long abducteur du pouce . . . . . Pl. 57, 58. *Fig.* 1.
Muscle court extenseur du pouce . . . . . Pl. *id.* *id.*
Muscle extenseur propre de l'index . . . . . Pl. *id.* *id.*

Région palmaire externe.
Muscle court abducteur du pouce. . . . . Pl. 59. *Fig.* 2. Pl. 60.
Muscle opposant du pouce. . . . . Pl. *id.* *id.*
Muscle court fléchisseur du pouce . . . . Pl. *id.* *id.*
Muscle adducteur du pouce. . . . . Pl. *id.* *id.*

Région palmaire interne.
Muscle adducteur du petit doigt. . . . . Pl. 60.
Muscle court extenseur du petit doigt. . . . . Pl. *id.*
Muscle opposant du petit doigt. . . . . Pl. *id.*

Région palmaire moyenne.
Muscles lombricaux et tendons des muscles fléchisseurs. . . . . Pl 59. *Fig.* 2. Pl. 60. *Fig.* 1, 2.
Muscles interosseux . . . . . Pl. 60. *Fig* 3. Pl. 61.
Aponévrose palmaire et muscle palmaire cutané. Pl. 59. *Fig.* 1.
Ligament annulaire dorsal du poignet. . . . . Pl. 57, 58.
Ligament annulaire antérieur du carpe . . . . Pl. 59. *Fig* 2. Pl. 60, *Fig.* 1, 2.
Gaînes des tendons fléchisseurs. . . . . Pl. 59. *Fig.* 2. Pl. 60.
Gaînes des tendons extenseurs . . . . . Pl 60. *Fig.* 1.

MUSCLES DES MEMBRES ABDOMINAUX.

RÉGION PELVI-FÉMORALE.

Muscle grand fessier. . . . . Pl. 62, 63.
Muscle moyen fessier . . . . . Pl. 64.
Muscle petit fessier . . . . . Pl. 65. *Fig.* 1.
Muscle pyramidal . . . . . Pl. 64, 65.
Muscle obturateur interne . . . . . Pl. 64, 65, 70.
Muscles jumeaux . . . . . Pl. 64, 65. *Fig.* 1, 2. Pl. 70.
Muscle carré fémoral . . . . . Pl. 64, 65. *Fig.* 1. Pl. 70.
Muscle obturateur externe. . . . . Pl. 65. *Fig.* 2. Pl. 66.

RÉGION LOMBAIRE.

Muscle psoas-iliaque. . . . . Pl. 65. *Fig.* 2, 3. Pl. 66.

RÉGION FÉMORALE ANTÉRIEURE.

Muscle couturier . . . . . Pl. 67. *Fig.* 1. Pl. 75.
Muscle droit antérieur . . . . . Pl. 67, 72.

RÉGION FÉMORALE EXTERNE.

Muscle tenseur de l'aponévrose fémorale . . . Pl. 63, 67. *Fig.* 1.

RÉGION FÉMORALE INTERNE.

Muscle droit interne. . . . . Pl. 67. *Fig.* 1. Pl. 75.
Muscle pectiné . . . . . Pl. 67.
Muscle premier adducteur . . . . . Pl. 67, 69.
Muscle second adducteur. . . . . Pl. *id.* *id.*
Muscle troisième adducteur. . . . . Pl. 67, 69, 70, 71, 76.
Muscle triceps fémoral. . . . . Pl. 67, 68, 70, 72, 74, 75, 76.

RÉGION FÉMORALE POSTÉRIEURE.

Muscle biceps. . . . . Pl. 64, 70, 73, 74, 76.
Muscle demi-tendineux. . . . . Pl. 64, 70, 73, 75.
Muscle demi-membraneux . . . . . Pl. 64, 70, 73.

RÉGION JAMBIÈRE ANTÉRIEURE.

Muscle jambier antérieur . . . . . Pl. 72, 76. *Fig.* 1. Pl. 77, 80.
Muscle extenseur propre du gros orteil. . . . Pl. 77, 80.
Muscle extenseur commun des orteils . . . . Pl. 72, 76. *Fig* 1. Pl. 77, 80.
Muscle péronier antérieur . . . . . Pl. 77, 80.

RÉGION JAMBIÈRE POSTÉRIEURE.

Muscles jumeaux. . . . . Pl. 73, 78. *Fig.* 1; 80. *Fig* 1; 81. *Fig.* 1.
Muscle plantaire grêle . . . . . Pl. 76. *Fig.* 2. Pl. 78. *Fig.* 2.
Muscle soléaire . . . . . P 76. *Fig.* 2; 78. *Fig* 2; 80. *Fig.* 1; 81. *Fig* 1
Muscle poplité. . . . . Pl. 79.
Muscle tibial postérieur. . . . . Pl. 79, 81. *Fig.* 1.
Muscle long fléchisseur commun des orteils . . Pl *id.* *id.*
Muscle long fléchisseur du gros orteil . . . . . Pl. *id.* *id.*

RÉGION JAMBIÈRE EXTERNE.

Muscle long péronier latéral.. . . . . Pl. 77. *Fig.* 1. Pl. 79, 80.
Muscle court péronier latéral. . . . . Pl. 77, 79, 80.

RÉGION DORSALE DU PIED.

Muscle pédieux . . . . . Pl. 81. *Fig.* 2.

RÉGION PLANTAIRE INTERNE.

Muscle court adducteur du gros orteil . . . . . PL. 82.
Muscle court fléchisseur du gros orteil. . . . PL. *id.*
Muscle abducteur oblique du gros orteil. . . . PL. *id.*
Muscle abducteur transverse du gros orteil . . PL. *id.*

RÉGION PLANTAIRE EXTERNE.

Muscle abducteur du petit orteil . . . . . PL. 82.
Muscle court fléchisseur du petit orteil . . . . PL. *id.*

RÉGION PLANTAIRE MOYENNE.

Muscle court fléchisseur commun des orteils. . PL. 82.
Muscle accessoire du long fléchisseur commun. PL. *id.*
Muscles lombricaux . . . . . PL. *id.*
Muscles interosseux . . . . . PL. *id.*

TABLE DES PLANCHES.

OSTÉOLOGIE ET SYNDESMOLOGIE.

Os.

COLONNE VERTÉBRALE.

Vertèbres cervicales . . . . . Pl. 1.
Première vertèbre cervicale, atlas . . . . . Pl. *id.*
Deuxième vertèbre cervicale, axis . . . . . Pl. *id.*
Septième vertèbre cervicale ou proéminente . Pl. *id.*
Vertèbres dorsales . . . . . Pl. 2.
Vertèbres lombaires. . . . . Pl. 3.
Sacrum . . . . . Pl. 4. *Fig.* 1, 2, 3, 4.
Coccyx. . . . . Pl. 4. *Fig.* 5.
Canal vertébral. . . . . Pl. 4. *Fig.* 6.
Bassin . . . . . Pl. 5.
Thorax . . . . . Pl. 6. *Fig.* 1.
Sternum . . . . . Pl. 6. *Fig.* 2.
Côtes . . . . . Pl. 6. *Fig.* 1, 3, 4.

TÊTE.

Région antérieure ou faciale . . . . . Pl. 7. *Fig.* 1.
Région postérieure . . . . . Pl. 7. *Fig.* 2.
Région latérale. . . . . Pl. 8. *Fig.* 1.
Région supérieure. . . . . Pl. 8. *Fig.* 2.
Région inférieure . . . . . Pl. 9. *Fig.* 1.
Base du crâne. . . . . Pl. 9. *Fig.* 2.

Os de la tête.

Frontal . . . . . Pl. 10. *Fig.* 1, 2.
Pariétal . . . . . Pl. 10. *Fig.* 3.
Occipital. . . . . Pl. 10. *Fig.* 4.
Temporal. . . . . Pl. 10. *Fig.* 5, 6.
Os malaire. . . . . Pl. 10. *Fig.* 7. Pl. 11. *Fig.* 3.
Éthmoïde. . . . . Pl. 10. *Fig.* 8, 9, 10.
Sphénoïde . . . . . Pl. 10. *Fig.* 11, 12.
Os maxillaires supérieurs. . . . . Pl. 11. *Fig.* 1, 2.
Os palatins. . . . . Pl. 11. *Fig.* 4, 5, 6.
Vomer. . . . . Pl. 11. *Fig.* 7.
Os propre du nez . . . . . Pl. 11. *Fig.* 8.
Os unguis. . . . . Pl. 11. *Fig.* 9.
Cornets inférieurs. . . . . Pl. 11. *Fig.* 10, 11.
Os maxillaire inférieur. . . . . Pl. 11. *Fig.* 12.
Fosses nasales . . . . . Pl. 11. *Fig.* 13, 14.

Os hyoïde. . . . . Pl. 11. *Fig.* 15, 16, 17.

MEMBRES THORACIQUES.

ÉPAULE.

Omoplate . . . . . PL. 13.
Clavicule. . . . . PL. 14. *Fig.* 1, 2, 3.

BRAS.

Humérus. . . . . PL. 14. *Fig.* 4, 5.

AVANT-BRAS.

Cubitus . . . . . PL. 15. *Fig.* 1, 2, 3.
Radius. . . . . PL 15. *Fig.* 4, 5.

MAIN.

a. *CARPE* . . . . . PL. 16.

Os de la première rangée du carpe.
Scaphoïde.
Semi-lunaire.
Pyramidal.
Pisiforme.
Os de la deuxième rangée du carpe.
Trapèze.
Trapézoïde.
Grand os.
Os crochu.

b. *MÉTACARPE*. . . . . PL. 16.

c. *DOIGTS*.

Première phalange.
Deuxième phalange.
Troisième phalange.

MEMBRES ABDOMINAUX.

BASSIN.

Os coxaux . . . . . PL. 19.

CUISSE.

Fémur . . . . . PL. 20. *Fig.* 1, 2.
Rotule . . . . . PL. *id.* *Fig.* 5, 6.

JAMBE.

Tibia. . . . . PL. 21. *Fig.* 1, 2.
Péroné. . . . . PL. 21. *Fig.* 3, 4.

PIED.

a. *TARSE*. . . . . PL. 22.

Os de la première rangée du tarse.
Astragale.
Calcanéum.
Os de la deuxième rangée du tarse.
Scaphoïde.
Cuboïde.
Les cunéiformes.

b. *MÉTATARSE* . . . . . Pl. 22.

c. *ORTEILS.*

Première phalange.
Deuxième phalange.
Troisième phalange.

Articulations.

ARTICULATIONS DE LA COLONNE VERTÉBRALE.

1° Articulations cephalo-rachidiennes. . . . . Pl. 12. *Fig.* 1, 2, 3, 4.

Occipito-atloïdienne . . . . . Pl. *id.*
Atloïdo-axoïdienne. . . . . Pl. *id.*
Occipito-axoïdienne . . . . . Pl. *id.*

2° Articulations rachidiennes.

Articulations des corps des vertèbres . . . . . Pl. 12. *Fig.* 5.
Union des lames . . . . . Pl. *id.* *Fig.* 6.
Union des apophyses articulaires . . . . . Pl. *id.* *Fig.* 7.
Union des apophyses épineuses . . . . . Pl. *id.* *Fig.* 8.

Articulations costo-vertébrales. . . . . Pl. 12. *Fig.* 9, 10, 11.

Articulation temporo-maxillaire. . . . . Pl. 17. *Fig.* 1, 2, 3.

Articulations chondro-sternales et chondro-costales . . . . . Pl. 17. *Fig.* 4

ARTICULATIONS DES MEMBRES THORACIQUES.

Articulation de l'épaule.

Articulations sterno-claviculaire et costo-claviculaire . . . . . Pl. 17. *Fig.* 5, 6, 7.
Articulations acromio-claviculaire et coraco-claviculaire . . . . . Pl. 17. *Fig.* 8, 9.

Articulation scapulo-humérale. . . . . Pl. *id.* *Fig.* 8, 9.

Articulation du coude. . . . . Pl. 18. *Fig.* 1, 2, 3.

Articulations de l'avant-bras.

Articulation radio-cubitale supérieure. . . . . Pl. 18. *Fig.* 2, 3.
Articulation radio-cubitale moyenne. . . . . Pl. 18. *Fig.* 1.
Articulation radio-cubitale inférieure . . . . . Pl. 18. *Fig.* 4.

Articulations de la main.

Articulation radio-carpienne. . . . . Pl. 18. *Fig.* 5, 6, 7.
Articulation du carpe. . . . . Pl. 18 *Fig.* 5, 6, 8.
Articulations du métacarpe . . . . . Pl. *id.*
Articulations des doigts . . . . . Pl. 18. *Fig.* 9.

ARTICULATIONS DES MEMBRES INFÉRIEURS.

Articulations du bassin.

Symphyses sacro-iliaques. . . . . Pl. 23. *Fig.* 1. Pl. 23 *bis.* *Fig.* 1.
Symphyse pubienne . . . . . Pl. 23. *Fig.* 2.
Ligament sous-pubien . . . . . Pl. 23. *Fig.* 2.
Ligaments sacro-sciatiques . . . . . Pl. 23. *Fig.* 1. Pl. 23 *bis.* *Fig.* 1.

Articulation de la cuisse . . . . . Pl. 23. *Fig.* 2, 3. Pl. 23 *bis. Fig.* 1.
Articulation du genou . . . . . Pl. 23 *bis. Fig.* 2, 3, 4 Pl. 24. *Fig.* 1, 2, 3, 4.
Articulations de la jambe. . . . . Pl. 24. *Fig.* 5.
Péronéo-tibiale-supérieure . . . . . Pl. *id.*
Péronéo-tibiale inférieure. . . . . Pl. *id.*
Péronéo-tibiale moyenne . . . . . Pl. *id.*
Articulations du pied.
Articulation tibio-tarsienne . . . . . Pl. 24. *Fig.* 6. Pl. 24 *bis. Fig.* 1, 2, 3.
Articulations des os de la 1re rangée entre eux;
articulation astragalo-calcanéenne. . . . . Pl. 24 *bis. Fig.* 3, 4, 5.
Articulations des os de la 2e rangée entre eux. . Pl. 24. *Fig.* 6. Pl. 24 *bis. Fig* 3, 4, 6.
Articulations des deux rangées entre elles . . . Pl. *id.*
Articulations tarso-métatarsiennes. . . . . Pl. *id.*
Articulations des orteils. . . . . Pl. 24 *bis. Fig.* 4, 7.

MYOLOGIE ET APONÉVROLOGIE.

MUSCLES DU TRONC.

Région postérieure du tronc.

Muscle trapèze . . . . . Pl. 25, 31, 41. *Fig.* 1. Pl. 42, 43.
Muscle grand dorsal. . . . . Pl. 25, 26, 27, 31, 32, 36.
Muscle angulaire de l'omoplate. . . . . Pl. 42, 44.
Muscle rhomboïde. . . . . Pl. 27.
Muscle petit dentelé postérieur et supérieur . . Pl. 27.
Muscle petit dentelé postérieur et inférieur. . . Pl. 37.
Muscle splénius . . . . . Pl. 27, 28, 44.
Muscle grand complexus . . . . . Pl. 27, 28, 29.
Muscle petit complexus . . . . . Pl. 28, 29.
Muscle sacro-lombaire. . . . . Pl. 29, 30.
Muscle long dorsal. . . . . Pl. *id.* *id.*
Muscle transversaire épineux. . . . . Pl. *id.* *id.*
Muscle transversaire du cou . . . . . Pl. 29, 30, 45. *Fig.* 2, 3.
Muscle grand droit postérieur de la tête. . . . Pl. 29.
Muscle petit droit postérieur de la tête. . . . . Pl. 29, 30.
Muscle oblique supérieur ou petit oblique . . . Pl. *id.* *id.*
Muscle oblique inférieur ou grand oblique . . Pl. *id* *id.*
Muscles interépineux du cou . . . . . Pl. 30, 45.
Aponévroses de la région postérieure du tronc .
Aponévroses de la région cervicale postérieure . Pl. 25, 27, 45.
Aponévroses de la région dorsale . . . . . Pl. 25, 26, 27.
Aponévroses de la région lombaire. . . . . Pl. 27, 37, 38, 62.

Région thoracique.

Muscle grand pectoral . . . . . Pl. 31, 36, 43.
Muscle petit pectoral. . . . . Pl. 32.
Muscle sous-clavier . . . . . Pl. 32, 42.
Muscle grand dentelé . . . . . Pl. 31, 32, 33, 36, 44

RÉGION ABDOMINALE ANTÉRIEURE.

Muscle grand oblique. . . . . PL. 31, 33, 36, 44.
Muscle petit oblique . . . . . PL. 33, 34, 37.
Muscle transverse de l'abdomen. . . . . PL. 34, 38, 39.
Muscle grand droit de l'abdomen . . . . . PL. 33, 34, 37.
Muscle pyramidal . . . . . PL. 34.
Aponévroses abdominales antérieures . . . . . PL. 33, 34.
Canal inguinal. . . . . PL. 46, 47, 48.
Canal crural. . . . . PL. *id.* *id.* *id.*
Dartos . . . . . PL. 46. *Fig.* 1.
Crémaster. . . . . PL. *id.* *Fig.* 2.
Anneau ombilical . . . . . PL. 48. *Fig.* 3, 4.

RÉGION DIAPHRAGMATIQUE.

Muscle diaphragme. . . . . PL. 49, 50, 51.

RÉGION INTERCOSTALE.

Muscles intercostaux internes et externes . . . PL. 35, 37, 39, 42.
Muscles sous-costaux. . . . . PL. 35. *Fig.* 4.
Muscles sus-costaux . . . . . PL. *id.* *Fig.* 3.
Muscle triangulaire du sternum. . . . . PL. 39.

RÉGION ANTÉRIEURE DU COU.

Muscle sterno-cléido-mastoïdien. . . . . PL. 25, 31, 39, 41, 43.
Muscle sterno-hyoïdien. . . . . PL. 39, 41. *Fig.* 1. PL. 42, 44.
Muscle scapulo-hyoïdien . . . . . PL. 39, 41. *Fig.* 1. PL 42, 43, 44.
Muscle sterno-thyroïdien . . . . . PL. 39, 41. *Fig.* 1. PL 42, 45. *Fig.* 1.
Muscle thyro-hyoïdien . . . . . PL. 45.
Muscle digastrique. . . . . PL. 41. *Fig.* 1. PL. 42, 43, 44.
Muscle stylo-hyoïdien . . . . . PL. 41. *Fig.* 1. PL. 42, 43, 44.
Muscle mylo-hyoïdien . . . . . PL. 40. *Fig.* 4, 41. *Fig.* 1. PL. 42, 43, 44, 45.
Muscle génio-hyoïdien . . . . . PL. 40. *Fig.* 1.

RÉGION PRÉVERTÉBRALE.

Muscle grand droit antérieur de la tête. . . . PL. 41. *Fig.* 2.
Muscle petit droit antérieur de la tête. . . . . PL. *id.* *id.*
Muscle long du cou. . . . . PL. *id.* *id.*

RÉGION VERTÉBRALE LATÉRALE

Muscles scalènes. . . . . PL. 41. *Fig.* 2. PL. 43, 44.
Muscle droit latéral de la tête. . . . . PL. 41. *Fig.* 2, 45. *Fig.* 2.
Muscles intertransversaires du cou . . . . . PL. 45. *Fig.* 2, 3.
Muscle carré des lombes. . . . . PL. 30, 38. *Fig.* 2.
Muscles intertransversaires des lombes . . . . PL. *id.* *id.*

RÉGION TEMPORO-MAXILLAIRE.

Muscle masséter. . . . . PL. 40. *Fig.* 1, 2. PL. 43.
Muscle temporal. . . . . PL 40. *Fig.* 3.
Muscles ptérygoïdiens . . . . . PL. 40. *Fig.* 4.

MUSCLES DES MEMBRES THORACIQUES.

RÉGION SCAPULAIRE.

Muscle deltoïde . . . . . PL. 25, 31, 43.
Muscle sous-scapulaire. . . . . PL 52. *Fig.* 1.

Muscle sus-épineux . . . . . Pl. 52, *Fig.* 2. Pl. 54, *Fig.* 2.
Muscle sous-épineux. . . . . Pl. *id.*
Muscle petit rond . . . . . Pl *id.*
Muscle grand rond. . . . . Pl. 52.

Région antérieure du bras.
Muscle biceps brachial. . . . . Pl. 53. *Fig.* 1. Pl. 54, 55. *Fig.* 1.
Muscle brachial antérieur. . . . . Pl. 53. *Fig.* 2. Pl. 54. *Fig.* 1. Pl. 55. *Fig.* 2.
Muscle coraco-brachial. . . . . Pl. 53. *Fig.* 1, 2. Pl. 54. *Fig.* 1.

Région postérieure du bras.
Muscle triceps brachial . . . . . Pl. 53, 54.

Région antérieure de l'avant-bras.
Muscle rond pronateur. . . . . Pl. 55. *Fig.* 1.
Muscle radial antérieur. . . . . Pl. 55. *id.*
Muscle palmaire grêle. . . . . Pl. 55. *Fig.* 1.
Muscle cubital antérieur . . . . . Pl. 55. *Fig.* 1. P. 56. *Fig.* 1. P. 57, 58. *Fig.* 2.
Muscle fléchisseur superficiel des doigts . . . . Pl. 55.
Muscle fléchisseur profond . . . . . Pl. 56. *Fig.* 1.
Muscle long fléchisseur du pouce . . . . . Pl. 55, 56. *Fig.* 1.
Muscle carré pronateur . . . . . Pl. 56. *Fig.* 2.

Région externe de l'avant-bras.
Muscle long supinateur. . . . . Pl 55. *Fig.* 1. Pl. 57 *Fig.* 1. Pl 58. *Fig* 1.
Muscle premier radial externe . . . . . Pl. 55. *Fig.* 2. *id.*
Muscle second radial externe. . . . . Pl. 56. *Fig.* 1. *id.*
Muscle court supinateur . . . . . Pl 55. *Fig.* 2. Pl. 56, 57. *Fig.* 2.

Région postérieure de l'avant-bras.
Muscle extenseur commun des doigts. . . . . Pl. 57. *Fig.* 1 Pl. 58. *Fig.* 2.
Muscle extenseur propre du petit doigt . . . Pl 57. *Fig.* 1.
Muscle cubital postérieur. . . . . Pl. 57. *Fig.* 1. Pl. 58. *Fig.* 2.
Muscle anconé. . . . . Pl. 57. *Fig.* 2. Pl. 58. *Fig.* 2.
Muscle long abducteur du pouce . . . . . Pl. 57, 58. *Fig* 1.
Muscle court extenseur du pouce . . . . . Pl. *id.* *id.*
Muscle extenseur propre de l'index . . . . . Pl. *id.* *id.*

Région palmaire externe.
Muscle court abducteur du pouce. . . . . Pl. 59. *Fig.* 2. Pl. 60.
Muscle opposant du pouce. . . . . Pl. *id.* *id.*
Muscle court fléchisseur du pouce . . . . Pl. *id.* *id.*
Muscle adducteur du pouce. . . . . Pl. *id.* *id.*

Région palmaire interne.
Muscle adducteur du petit doigt. . . . . Pl. 60.
Muscle court extenseur du petit doigt. . . . . Pl. *id.*
Muscle opposant du petit doigt. . . . . Pl. *id.*

Région palmaire moyenne.
Muscles lombricaux et tendons des muscles fléchisseurs. . . . . Pl 59. *Fig.* 2. Pl. 60. *Fig.* 1, 2.
Muscles interosseux . . . . . Pl. 60. *Fig* 3. Pl. 61.
Aponévrose palmaire et muscle palmaire cutané. Pl. 59. *Fig* 1.
Ligament annulaire dorsal du poignet. . . . . Pl. 57, 58.
Ligament annulaire antérieur du carpe . . . . Pl. 59. *Fig* 2. Pl. 60, *Fig.* 1. 2
Gaînes des tendons fléchisseurs. . . . . Pl. 59. *Fig.* 2. Pl. 60.
Gaînes des tendons extenseurs . . . . . Pl 60. *Fig.* 1.

MUSCLES DES MEMBRES ABDOMINAUX.

RÉGION PELVI-FÉMORALE.

Muscle grand fessier. . . . . Pl. 62, 63.
Muscle moyen fessier . . . . . Pl. 64.
Muscle petit fessier . . . . . Pl. 65. *Fig.* 1.
Muscle pyramidal . . . . . Pl. 64, 65.
Muscle obturateur interne . . . . . Pl. 64, 65, 70.
Muscles jumeaux . . . . . Pl. 64, 65. *Fig.* 1, 2. Pl. 70.
Muscle carré fémoral . . . . . Pl. 64, 65. *Fig.* 1. Pl. 70.
Muscle obturateur externe. . . . . Pl. 65. *Fig.* 2. Pl. 66.

RÉGION LOMBAIRE.

Muscle psoas-iliaque. . . . . Pl. 65. *Fig.* 2, 3. Pl. 66.

RÉGION FÉMORALE ANTÉRIEURE.

Muscle couturier . . . . . Pl. 67. *Fig.* 1. Pl. 75.
Muscle droit antérieur . . . . . Pl. 67, 72.

RÉGION FÉMORALE EXTERNE.

Muscle tenseur de l'aponévrose fémorale. . . . Pl. 63, 67. *Fig.* 1.

RÉGION FÉMORALE INTERNE.

Muscle droit interne. . . . . Pl. 67. *Fig.* 1. Pl. 75.
Muscle pectiné . . . . . Pl. 67.
Muscle premier adducteur . . . . . Pl. 67, 69.
Muscle second adducteur. . . . . Pl. *id.* *id.*
Muscle troisième adducteur. . . . . Pl. 67, 69, 70, 71, 76.
Muscle triceps fémoral. . . . . Pl. 67, 68, 70, 72, 74, 75, 76.

RÉGION FÉMORALE POSTÉRIEURE.

Muscle biceps. . . . . Pl. 64, 70, 73, 74, 76.
Muscle demi-tendineux. . . . . Pl. 64, 70, 73, 75.
Muscle demi-membraneux . . . . . Pl. 64, 70, 73.

RÉGION JAMBIÈRE ANTÉRIEURE.

Muscle jambier antérieur . . . . . Pl. 72, 76. *Fig.* 1. Pl. 77, 80.
Muscle extenseur propre du gros orteil. . . . Pl. 77, 80.
Muscle extenseur commun des orteils . . . . Pl. 72, 76. *Fig* 1. Pl. 77, 80.
Muscle péronier antérieur . . . . . Pl. 77, 80.

RÉGION JAMBIÈRE POSTÉRIEURE.

Muscles jumeaux. . . . . Pl. 73, 78. *Fig.* 1; 80. *Fig* 1; 81. *Fig.* 1.
Muscle plantaire grêle . . . . . Pl. 76. *Fig.* 2. Pl. 78. *Fig.* 2.
Muscle soléaire . . . . . Pl 76. *Fig.* 2; 78. *Fig* 2; 80. *Fig.* 1; 81. *Fig* 1.
Muscle poplité. . . . . Pl. 79.
Muscle tibial postérieur. . . . . Pl. 79, 81. *Fig* 1.
Muscle long fléchisseur commun des orteils . . Pl *id.* *id.*
Muscle long fléchisseur du gros orteil . . . . . Pl. *id.* *id.*

RÉGION JAMBIÈRE EXTERNE.

Muscle long péronier latéral.. . . . . Pl. 77. *Fig.* 1. Pl. 79, 80
Muscle court péronier latéral. . . . . Pl 77, 79, 80.

RÉGION DORSALE DU PIED.

Muscle pédieux . . . . . Pl. 81. *Fig.* 2.

RÉGION PLANTAIRE INTERNE.

Muscle court adducteur du gros orteil . . . . . PL. 82.
Muscle court fléchisseur du gros orteil. . . . . PL. *id.*
Muscle abducteur oblique du gros orteil. . . . PL. *id.*
Muscle abducteur transverse du gros orteil . . PL. *id.*

RÉGION PLANTAIRE EXTERNE.

Muscle abducteur du petit orteil . . . . . PL. 82.
Muscle court fléchisseur du petit orteil . . . . PL. *id.*

RÉGION PLANTAIRE MOYENNE.

Muscle court fléchisseur commun des orteils. . PL. 82.
Muscle accessoire du long fléchisseur commun. PL. *id.*
Muscles lombricaux . . . . . PL. *id.*
Muscles interosseux . . . . . PL. *id.*

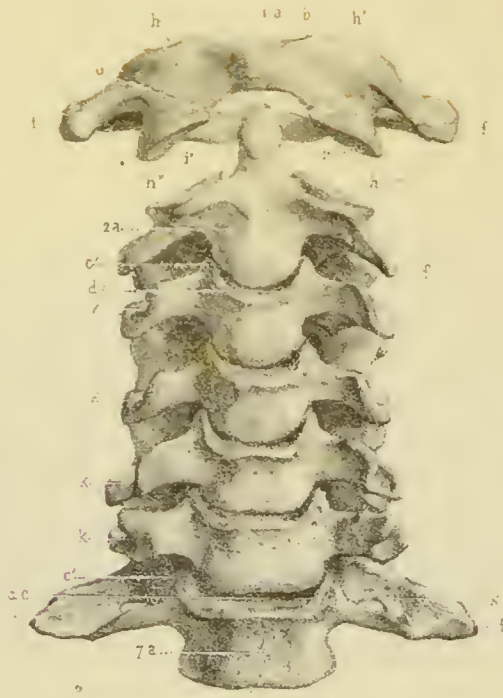

Fig 1

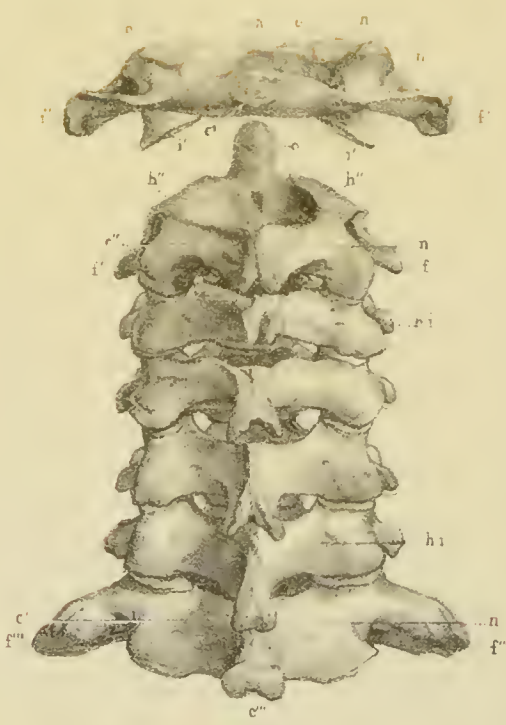

Fig 2

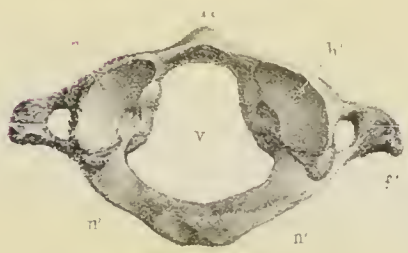

Fig. 5.

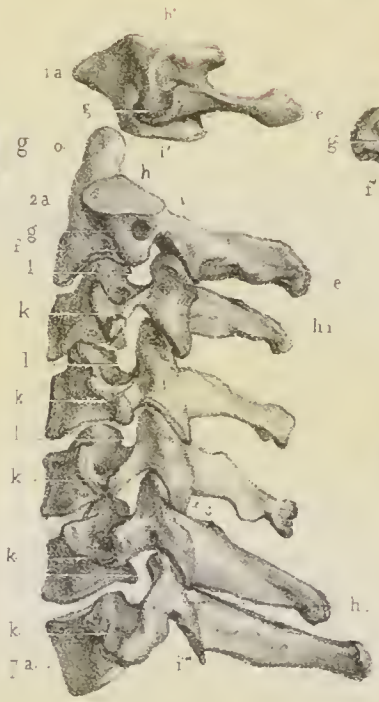

Fig. 3

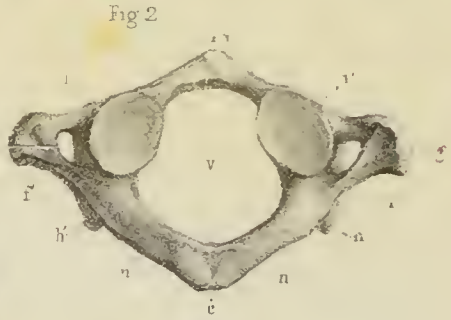

Fig 6

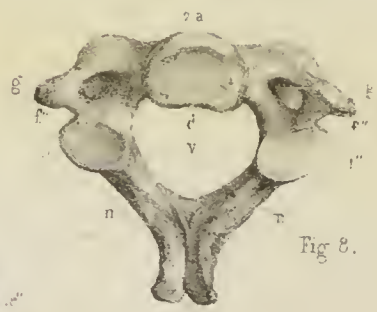

Fig 8.

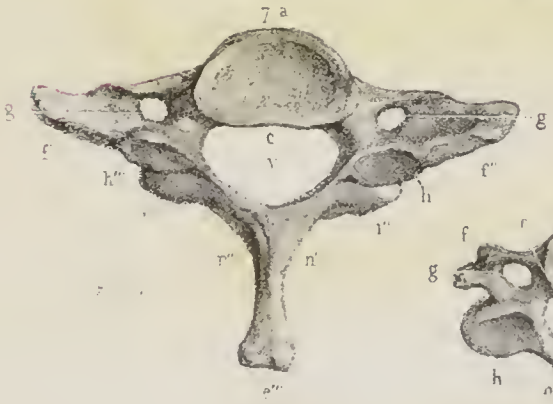

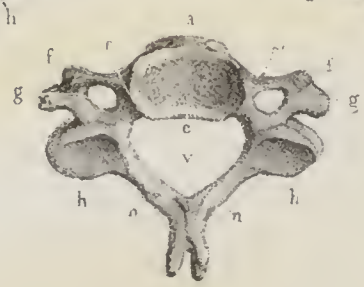

Fig. 4

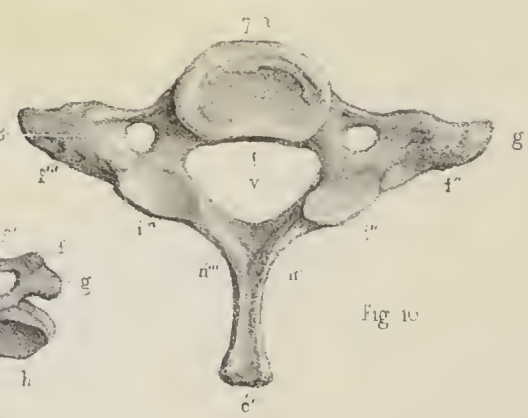

Fig 10

Emile Brau ad natur. del.

Offic. lithog. Artus.

COLONNE VERTÉBRALE.

La colonne vertébrale est composée de vingt-quatre *vertèbres*, dont sept cervicales, douze dorsales, cinq lombaires, auxquelles il faut ajouter le *sacrum* et le *coccyx*.

VERTÈBRES CERVICALES.

Fig. 1. Face antérieure des vertèbres cervicales. Fig. 2. Face postérieure. Fig. 3. Face latérale. Fig. 4. Face supérieure de la 3e vertèbre. Fig. 5. Face supérieure de l'*atlas*, et fig. 6, sa face inférieure. Fig. 7. Face supérieure de l'*axis*, et fig. 8, sa face inférieure. Fig. 9. Face supérieure de la 7e vertèbre, et fig. 8, sa face inférieure.

Corps des vertèbres cervicales. *a*, fig. 4; 1 *a*-7 *a*, fig. 1 et 3, corps des vertèbres cervicales. 1 *a*, fig. 1, 2, 3, 5, 6, 1re vertèbre cervicale, *atlas :* dans cette vertèbre le corps est remplacé par un arc, *arc antérieur de l'atlas; b, tubercule de l'arc antérieur*. 2 *a*, fig. 1, 3, 7, 8, corps de la 2e vertèbre cervicale, *axis; o, apophyse odontoïde*, qui présente deux facettes articulaires : l'une, antérieure, *o*, fig. 1, répond à une facette *b'*, fig. 2, creusée sur la concavité de l'arc antérieur de l'atlas; l'autre, postérieure, *o*, fig. 2, répond au ligament transverse. 7 *a*, fig. 1, 3, 9, 10, corps de la 7e vertèbre, ou *proéminente*. *c*, fig. 4, face supérieure du corps de la vertèbre cervicale; *c'c'*, ses crochets latéraux. *d*, fig. 8, face inférieure du corps de l'axis. *d*, fig. 10, face inférieure du corps de la 7e vertèbre. *dc-dc*, fig. 1, faces supérieure et inférieure du corps des vertèbres cervicales, et *c'-c'*, crochets latéraux de la face supérieure.

Apophyses épineuses. *e*, fig. 4, apophyse épineuse, bifurquée à son sommet, creusée inférieurement en gouttière, *e'',e'''*, fig. 8 et 10; *n,n*, fig. 4, les lames. *e'-e'''*, fig. 2 et 3, apophyses épineuses des vertèbres cervicales, et *n-n*, fig. 2, les lames. Pour l'atlas, l'apophyse épineuse est remplacée par un *tubercule postérieur*, *e'*, fig. 2, 3, 5, 6, et les lames sont converties en un *arc postérieur*, *n n'n'*. *e''*, fig. 2, 3, 7, 8, apophyse épineuse de l'axis, beaucoup plus développée que celle des autres vertèbres, et les lames *n'' n''* sont plus épaisses. *e'''*, fig. 2, 3, 9, 10, apophyse épineuse de la 7e vertèbre cervicale; elle est plus longue que celle des autres vertèbres, d'où le nom de vertèbre *proéminente :* son sommet n'est pas bifurqué; *n''' n'''*, les lames.

Apophyses transverses. *ff*, fig. 4, apophyses transverses, creusées en gouttière, bituberculeuses à leur sommet et percées d'un trou *g* à la base. *f'-f'''*, fig. 1 et 2, apophyses transverses de vertèbres cervicales. *k-k*, fig. 1 et 3, gouttières formées par les apophyses transverses des 2e, 4e, 5e, 6e et 7e vertèbres. *f' f'*, fig. 1, 2, 5 et 6, apophyses transverses de l'atlas, beaucoup plus longues que celles des cinq vertèbres placées au-dessous : leur sommet se termine par une pointe arrondie, qui est quelquefois comme double; *g*, trou percé à la base. *f'' f''*, fig. 1, 2, 7, 8, apophyses transverses de l'axis, très-courtes, déjetées en bas; *g*, trou percé à la base. *f''' f'''*, fig. 1, 2, 9, 10, apophyses transverses de la 7e, beaucoup plus longues et moins creusées en gouttière; *g*, trou percé à la base.

Apophyses articulaires. *hh*, fig. 4, apophyses articulaires supérieures. *hi-hi*, fig. 2, 3, apophyses articulaires supérieures et inférieures des vertèbres. *h' i'*, *h' i'*, fig. 1, 2, 3, ces apophyses sont volumineuses dans l'atlas, elles portent le nom de *masses latérales; h' h'*, fig. 5, ses facettes articulaires supérieures, et *i' i'*, fig. 6, ses facettes articulaires inférieures. *h'' h''*, fig. 1, 2, 3, apophyses articulaires supérieures de l'axis, très-rapprochées de son corps; *i''*, fig. 3, ses apophyses articulaires inférieures se trouvent sur le même plan que celles des autres vertèbres; *h'' h''*, fig. 7, ses facettes articulaires supérieures, et *i'' i''*, fig. 8, ses facettes articulaires inférieures. *h''' h'''*, fig. 9, apophyses articulaires supérieures de la 7e, et *i''' i'''*, fig. 9 et 10, ses apophyses articulaires inférieures : elles sont peu développées; ses facettes articulaires inférieures, *i''' i'''*, fig.3 et 10, sont à peu près verticales.

Échancrures et trous de conjugaison. *ll*, fig. 3, trous de conjugaison formés par les échancrures supérieures et inférieures des vertèbres. Dans la 1re vertèbre, 1 *a*, fig. 2, 5, 6, les échancrures sont converties en gouttières, creusées sur l'arc postérieur, immédiatement derrière les masses latérales. L'axis n'a point d'échancrure supérieure. *v*, fig. 4, 5, 6, 7, 8, 9, 10, trou vertébral. *Voyez* planche 4, Face postérieure du corps des vertèbres et canal vertébral.

COLONNE VERTÉBRALE.

VERTÈBRES DORSALES.

Fig 1. Face supérieure de la 6e vertèbre dorsale; fig. 2, sa face inférieure. Fig. 3. Face antérieure des vertèbres dorsales; fig. 4, face postérieure; fig. 5, face latérale.

Corps des vertèbres dorsales. *a*, fig. 1 et 2; 1 *a*-12 *a*, fig. 3 et 4, corps des vertèbres dorsales. *c*, fig. 1, 3, 4, 5, la face supérieure. Dans la 1re dorsale, la face supérieure du corps présente deux crochets latéraux, *c' c'*, fig. 3 et 4, comme dans les vertèbres cervicales. *d*, fig. 2, la face inférieure. *dc-dc*, fig. 3 et 4, faces supérieure et inférieure du corps des vertèbres: elles donnent insertion à un fibro-cartilage qui unit étroitement ces corps entre eux, *e e*, fig. 1, demi-facettes articulaires supérieures. *e e*, fig. 2, demi-facettes articulaires inférieures; *ee'''*, fig. 4, demi-facettes articulaires supérieures et inférieures du corps des vertèbres. Ces demi-facettes, en se réunissant avec celles des vertèbres contiguës, forment des facettes entières; où sont reçues les extrémités postérieures des côtes. La 1re vertèbre, 1 *a*, fig. 4, offre une facette supérieure presque complète; sa facette inférieure est très-petite. Dans les 3 dernières vertèbres, chaque corps n'a qu'une facette entière, *e' e'' e'''*. La facette *e'* de la 10e est quelquefois complétée par une petite facette inférieure de la 9e.

Apophyses épineuses. *ff*, fig. 1 et 2; *f-f*, fig. 4 et 5, apophyses épineuses des vertèbres dorsales. Les apophyses épineuses des deux dernières vertèbres sont plus larges et plus épaisses que celles des vertèbres placées au-dessus; elles ont une direction à peu près horizontale. *gg*, fig. 1, 2, 4 et 5, les lames des vertèbres.

Apophyses transverses. *hh*, fig. 1 et 2; *h-h''*, fig. 3, 4, 5, apophyses transverses des vertèbres dorsales. *i i*, fig. 1, et *i i*, fig. 3 et 4; elles sont creusées à leur sommet d'une cavité qui s'articule avec la tubérosité des côtes. Les apophyses transverses, *h'h''*, des deux dernières vertèbres sont très-courtes; elles n'offrent point de cavités articulaires. Les apophyses transverses de la 10e présentent souvent les mêmes caractères.

Apophyses articulaires. *kk*, fig. 1, 3, 4, 5, apophyses articulaires supérieures; elles regardent en arrière; *ll*, fig. 2, 4, 5, apophyses articulaires inférieures; elles regardent en avant. *lk-lk*, fig. 4 et 5, apophyses articulaires supérieures et inférieures des vertèbres dorsales: les apophyses articulaires *k* de la 1re vertèbre, 1 *a*, fig. 4 et 5, sont obliques comme celles des vertèbres cervicales. Les apophyses articulaires inférieures *l* de la 12e sont convexes et tournées en dehors, comme celles des vertèbres lombaires.

Echancrures et trous de conjugaison. *mm*, fig. 1, échancrures supérieures. *mm*, fig. 2, échancrures inférieures. *m-m*, fig. 4, échancrures et pédicules des vertèbres dorsales. *m'-m'*, trous de conjugaison. *vv*, trou vertébral. *Voyez*, planche 4, Canal vertébral et face postérieure du corps des vertèbres.

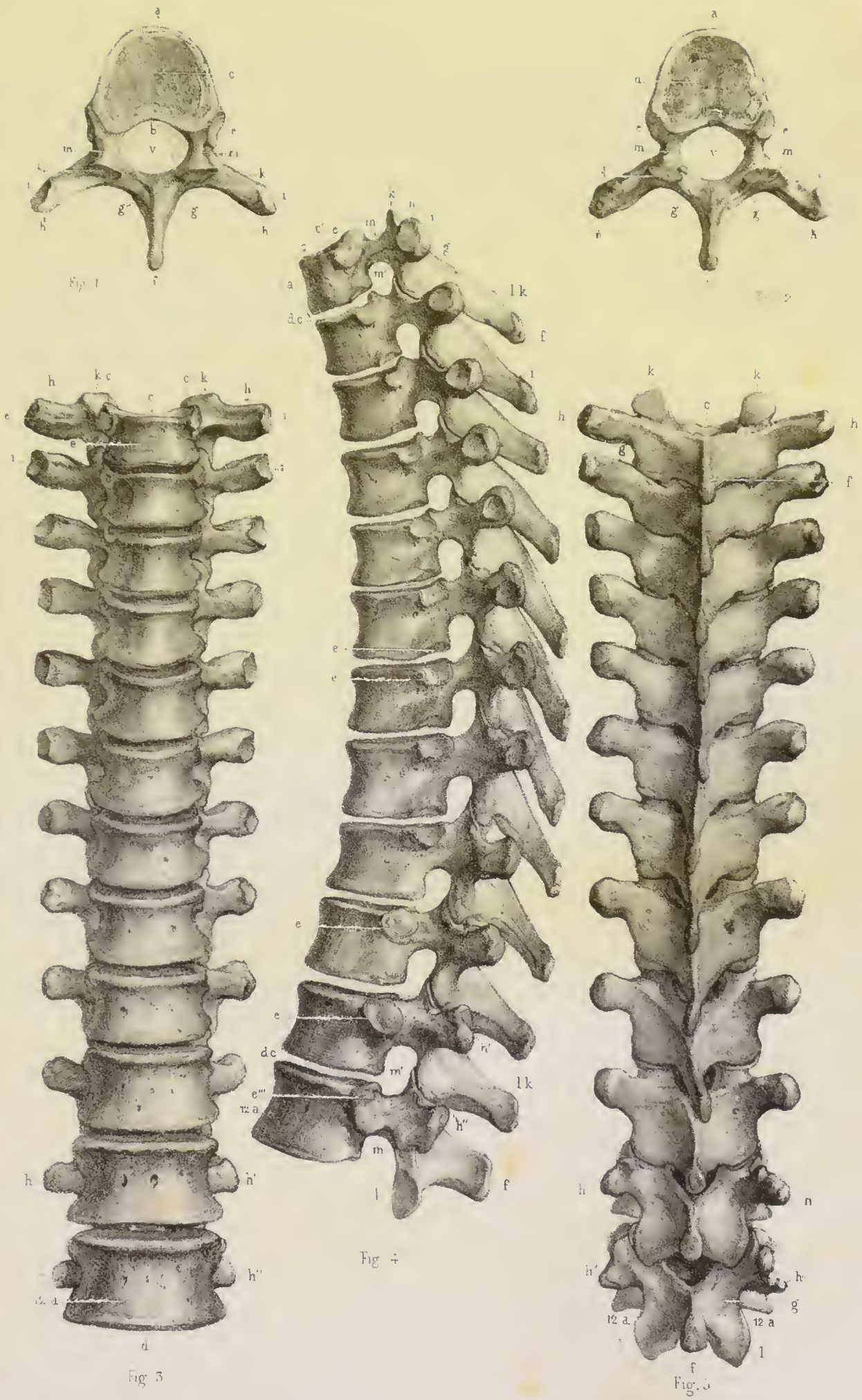

...eau ad naturam del.

Omnibus Artus

Tome 1er Pl 5

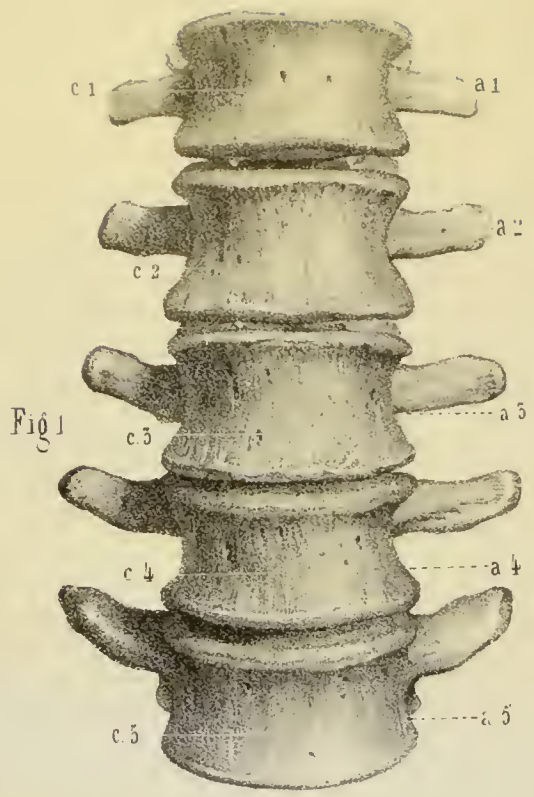

Fig 1

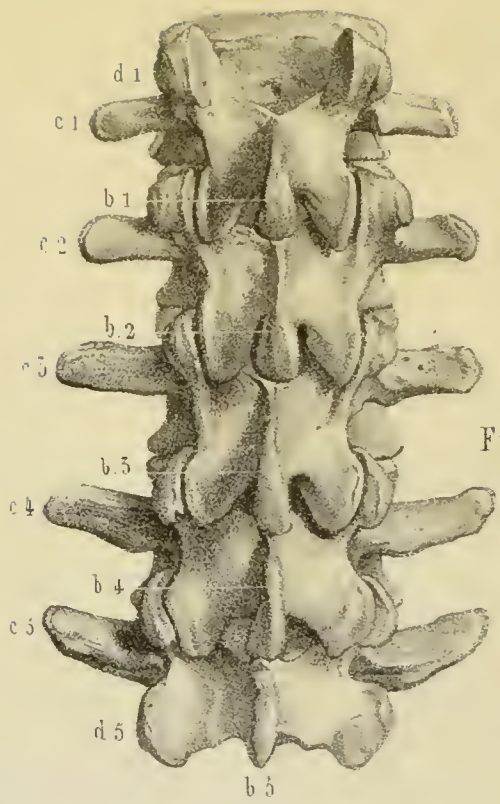

Fig 2

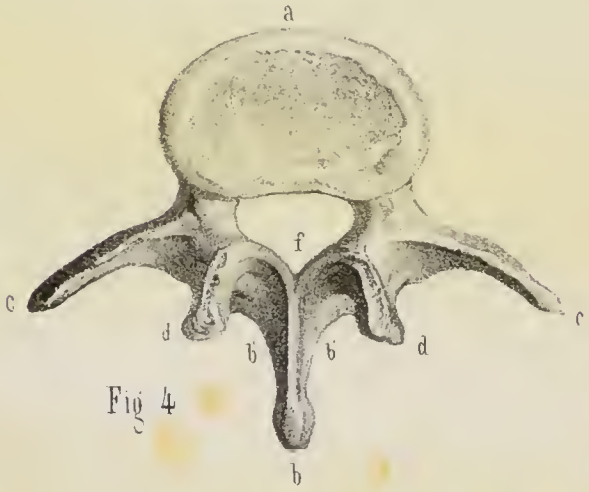

Fig 4

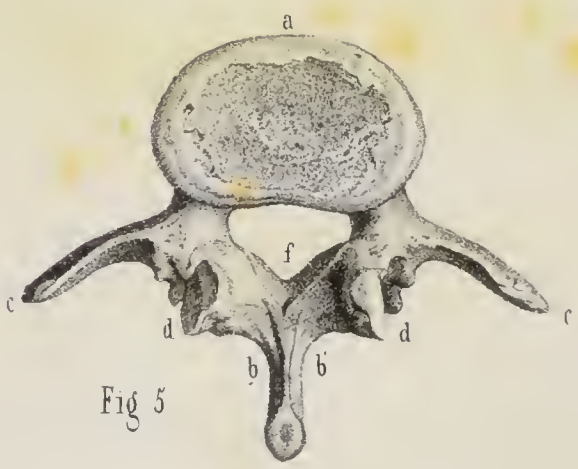

Fig 5

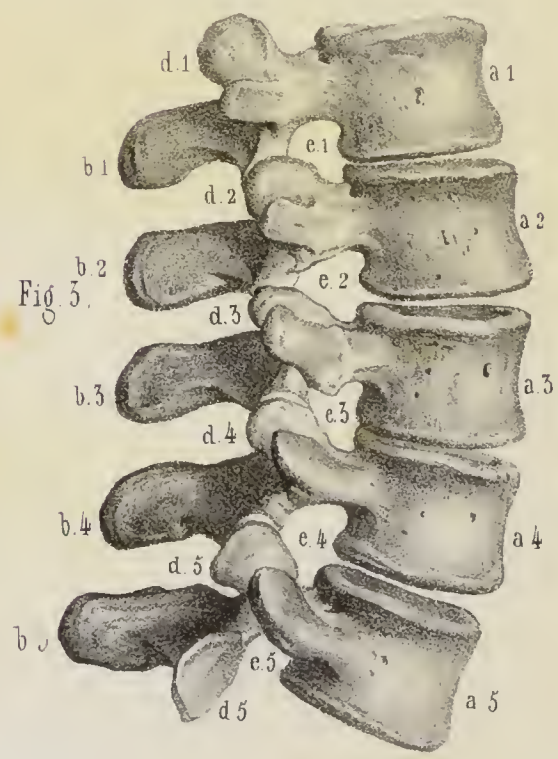

Fig. 3.

Emile Beau ad naturam

Offic litho Lemercier Paris

COLONNE VERTÉBRALE.

VERTÈBRES LOMBAIRES.

Fig. 1, face antérieure des vertèbres lombaires. Fig. 2, face postérieure. Fig. 3, face latérale. Fig. 4, face supérieure de la troisième vertèbre lombaire. Fig. 5, face inférieure.

Corps des vertèbres lombaires. *a* 1-*a* 5, fig. 1 et 3, corps des vertèbres lombaires. *a*, fig. 4, face supérieure. *a*, fig. 5, face inférieure. La face inférieure de la cinquième vertèbre, *a* 5, fig. 3, est taillée très-obliquement d'avant en arrière et de bas en haut : elle s'articule avec la base du sacrum.

Apophyses épineuses. *b*, fig. 4 et 5; *b* 1-*b* 5, fig. 2 et 3, apophyses épineuses larges et épaisses. *b'*, fig. 4 et 5, les lames, très-courtes et fortes.

Apophyses transverses. *c*, fig. 4 et 5; *c* 1-*c* 5, fig. 1, 2 et 3, apophyses transverses, minces, aplaties, situées sur un plan antérieur à celui des apophyses transverses des vertèbres dorsales, *e*, ressemblant à de petites côtes.

Apophyses articulaires. *d* 1-*d* 5, fig. 2 et 3, apophyses articulaires : les supérieures, *d*, fig. 4, à surface concave ; les inférieures, *d*, fig. 5, à surface convexe. Les apophyses articulaires supérieures se terminent en avant par des tubercules qui portent le nom de *tubercules apophysaires;* les apophyses articulaires inférieures de la cinquième vertèbre, *d*, 5, fig. 3, présentent une surface plane.

Échancrures et trous de conjugaison. *e* 1-*e* 5, fig. 3, trous de conjugaison formés par les échancrures supérieures et inférieures des vertèbres. *f*, fig. 4 et 5, trou vertébral. (*Voyez* pl. 4.)

COLONNE VERTÉBRALE.

LE SACRUM.

Fig. 1, face antérieure concave, traversée par quatre lignes saillantes, *b-b*, qui répondent à la soudure des cinq *fausses vertèbres*, *a*, dont cet os se compose. *c-d*, *trous sacrés antérieurs* et gouttières correspondantes. *e*, base du sacrum; *f*, son sommet.

Fig. 2, face postérieure. *a-b*, crête sacrée, faisant suite aux apophyses épineuses de la colonne vertébrale : sur les côtes, *c*, *gouttières sacrées ; d-d*, *trous sacrés postérieurs*, bornés en dedans par une série d'éminences, *e*, qui représentent des apophyses articulaires soudées entre elles, et en dehors par une autre série d'éminences, *f*, qui représentent des apophyses transverses. *g*, base du sacrum; *h*, son sommet tronqué. *i-k*, orifice inférieur du canal sacré et *cornes* du sacrum.

Fig. 3, face latérale. *a*, *surface articulaire* s'articulant avec l'os coxal. *b*, base du sacrum. *c*, promontoire. *d*, sommet du sacrum.

Fig. 4, face supérieure ou base. *a*, facette ovalaire, qui s'articule avec la face inférieure du corps de la dernière vertèbre lombaire. *b*, orifice supérieur du canal sacré, borné par deux lames qui se réunissent pour constituer une apophyse épineuse, *c*. *d-e*, apophyses articulaires. *f-g*, surface concave, faisant partie de la fosse iliaque.

LE COCCYX.

Fig. 5, face postérieure du coccyx, traversée par trois ou quatre lignes qui répondent à l'union des différentes pièces dont cet os se compose. Sa base s'articule avec le sommet du sacrum : elle présente deux apophyses, *b-c*, qui portent le nom de *petites cornes du coccyx*, et deux échancrures, *d-e*. *f*, sommet du coccyx.

De la colonne vertébrale.

Fig. 9, coupe médiane antéro-postérieure de la colonne vertébrale.

Verticalement dirigée, la colonne vertébrale présente, dans le sens antéro-postérieur, quatre courbures alternatives : convexe à la région cervicale, 1-7, elle devient concave à la région dorsale, 7-19 ; convexe à la région lombaire, 19-24, elle devient concave à la région sacro-coccygienne, 25-26. *a*, corps des vertèbres dans les différentes régions. *b*, face antérieure du sacrum. *c*, face antérieure du coccyx. *b'*, promontoire. *d-e*, apophyses épineuses des vertèbres. *f*, crête sacrée. *g-g-g-g*, canal vertébral : ce canal, creusé dans l'épaisseur de la colonne vertébrale, dont il suit les courbures, est protégé, en avant, par le corps des vertèbres; en arrière, par les apophyses épineuses; sur les côtés, par les apophyses transverses et les lames. Ses dimensions ne sont pas les mêmes dans toutes les régions; ainsi, c'est aux régions cervicale et lombaire qu'il a le plus de capacité. *h-h-h*, trous de conjugaison en nombre égal à celui des vertèbres : le plus grand de tous est celui qui répond aux quatrième et cinquième vertèbres lombaires. Ces trous vont en diminuant jusqu'à la partie supérieure de la région dorsale, pour augmenter un peu à la région cervicale.

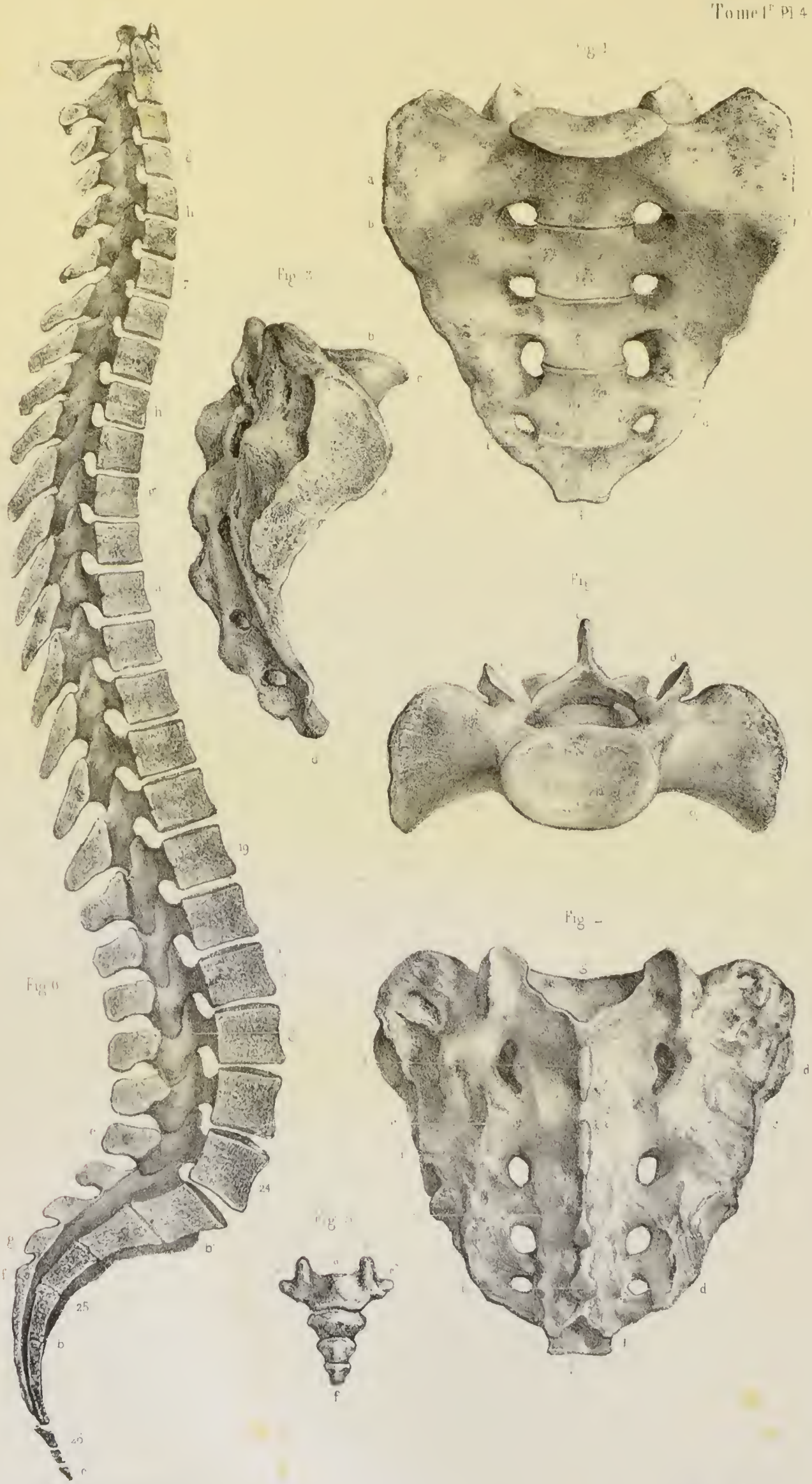

Emile Beau ad naturam del

Offic. Lith. A.

Tome 1.r Pl 5

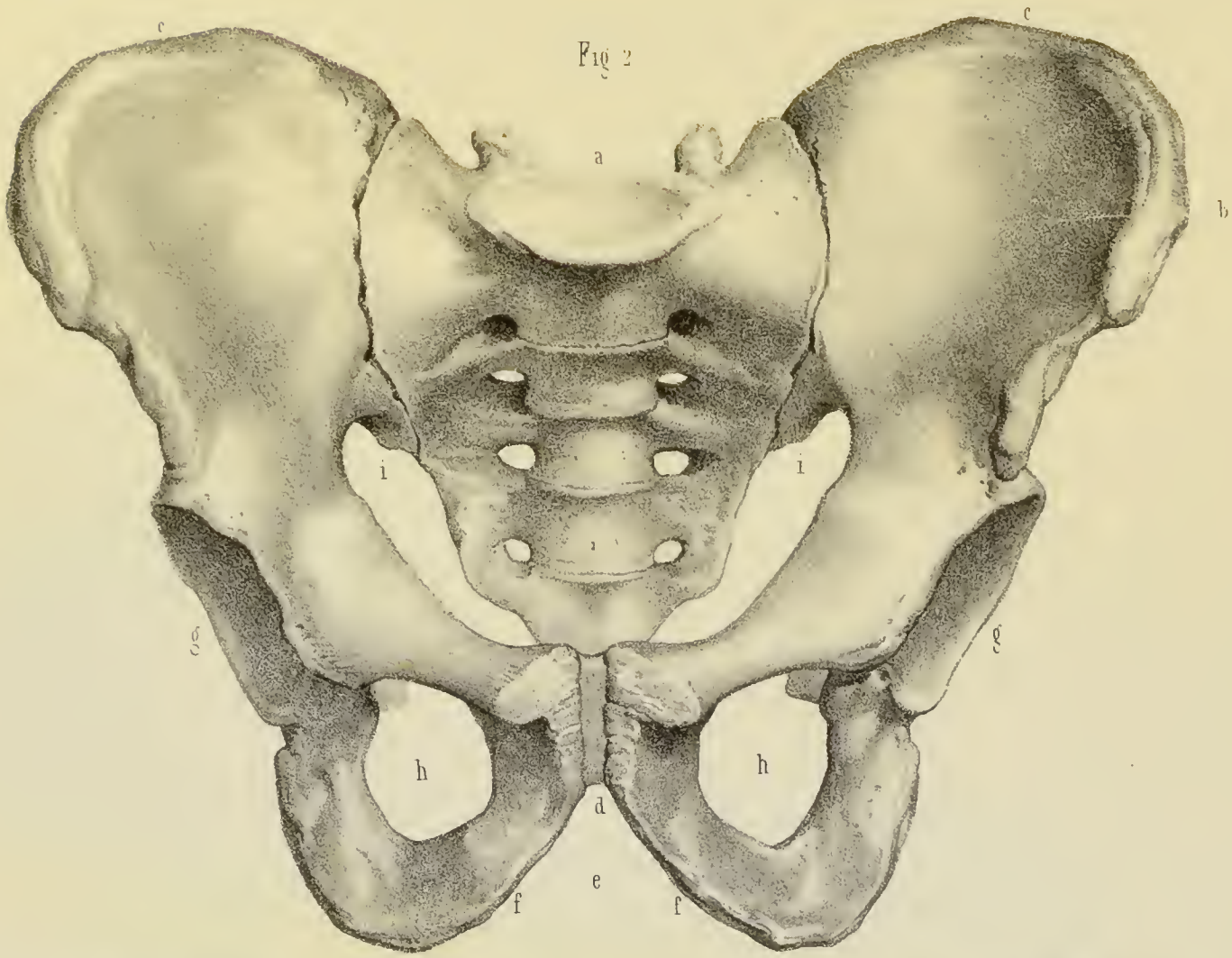

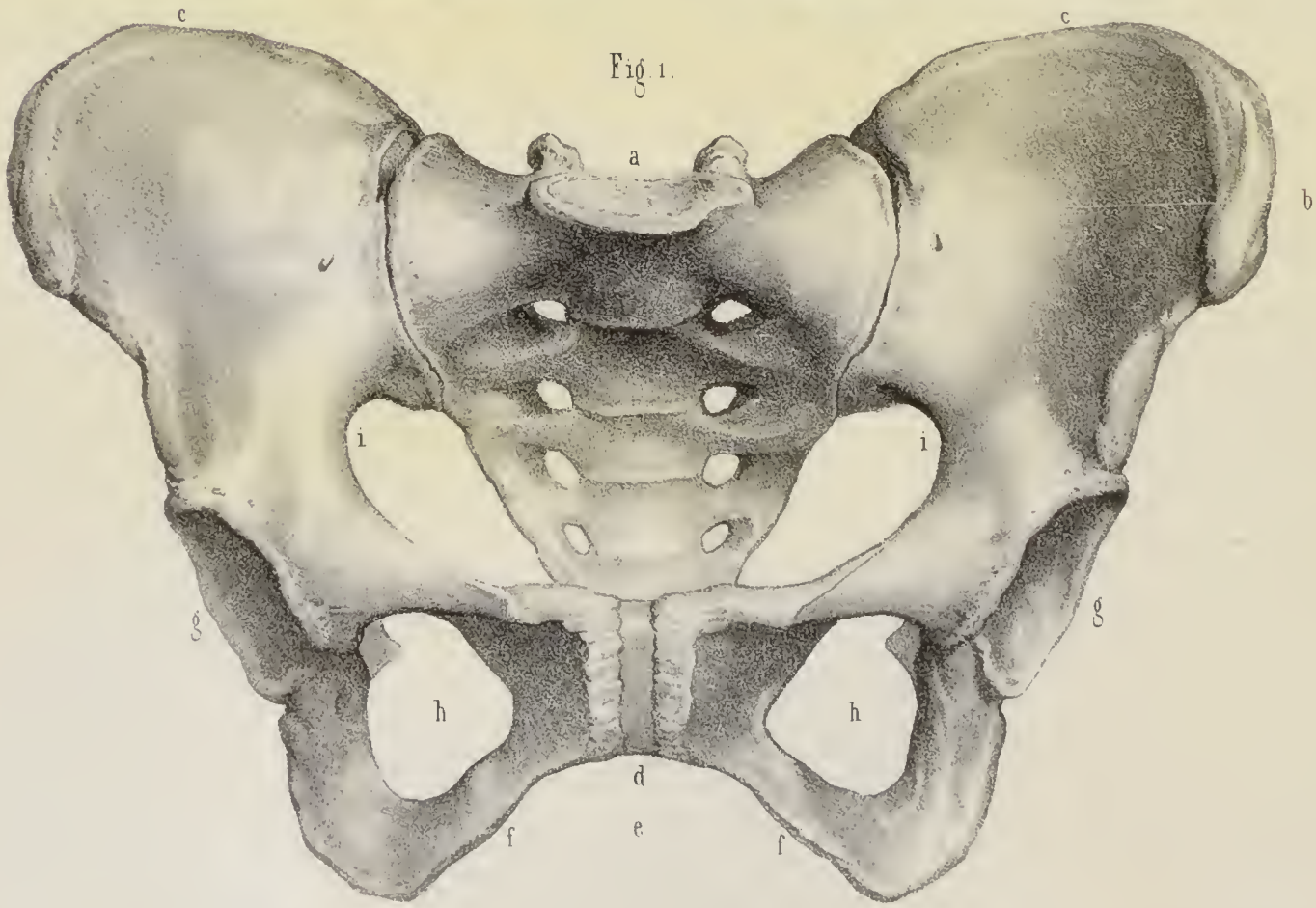

Imp. de Beau ad naturam de

Offic. litho. Lemercier

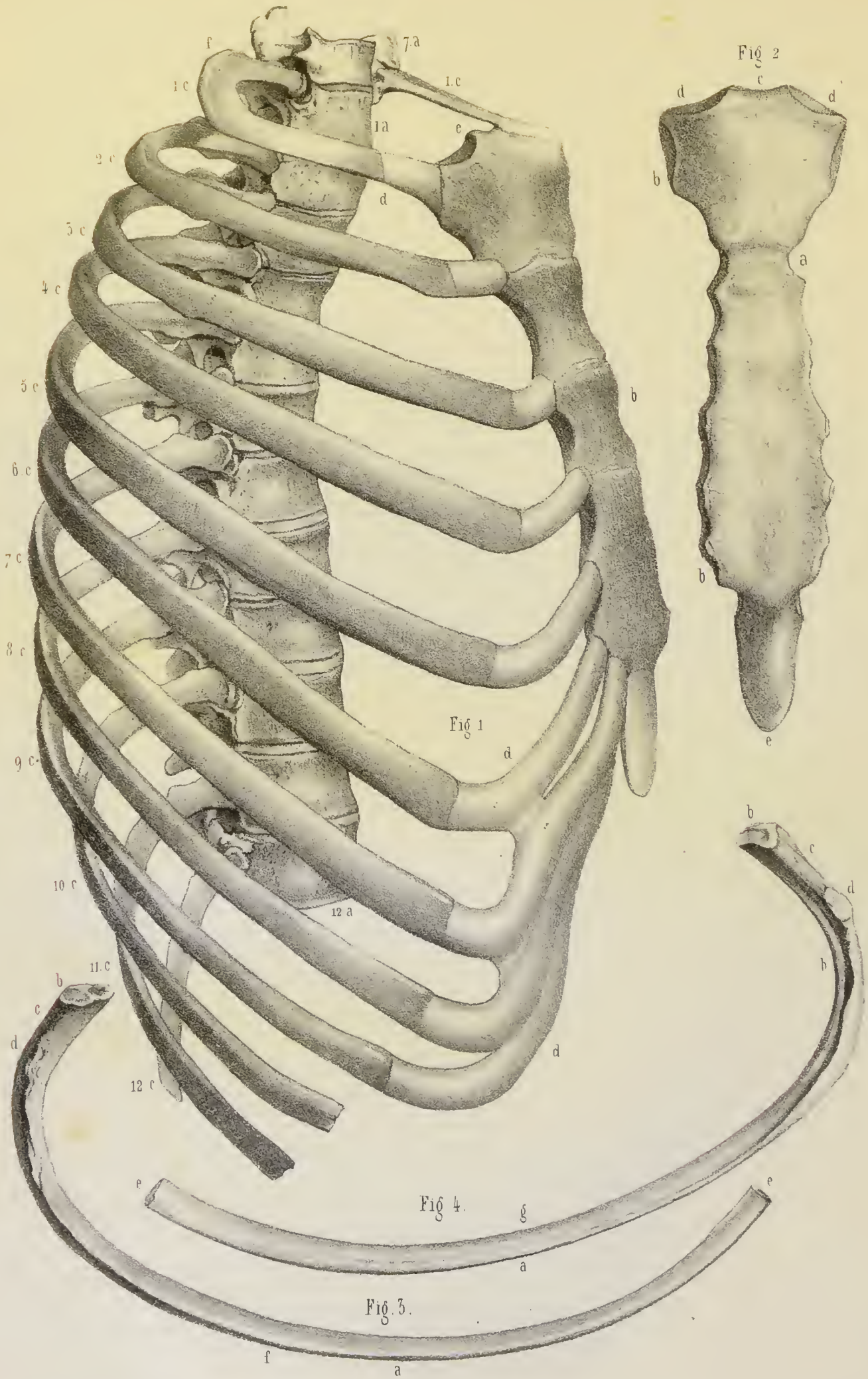

Emile Beau du natur in del

Offr lithe Artus

THORAX.

Fig. 1, vue latérale externe de la moitié droite du thorax.

Le thorax est une espèce de cage osseuse constituée par la réunion de douze vertèbres dorsales, en arrière, 1 *a*-12 *a*, du *sternum*, en avant, *b*, et, sur chaque côté, de douze arcs flexibles auxquels on a donné le nom de *côtes*, 1 *c*-12 *c*.

LE STERNUM.

Fig. 1. *b*, le sternum ; face antérieure légèrement convexe : elle présente quelques lignes saillantes transversales, qui sont les indices des différentes pièces dont cet os se compose dans l'enfance. *e*, extrémité supérieure ; *f*, extrémité inférieure.

Fig. 2, face postérieure du sternum : elle présente des lignes correspondantes à celles de la face antérieure. La plus supérieure de ces lignes, *a*, trace de l'union des deux premières pièces du sternum, reste longtemps cartilagineuse. Les bords latéraux présentent sept cavités articulaires, *b-b*, séparées les unes des autres par des échancrures.

L'extrémité supérieure présente, *c*, une échancrure qui porte le nom de *fourchette du sternum*, et, de chaque côté, *d-d*, une facette articulaire concave, destinée à l'articulation de la clavicule.

L'extrémité inférieure, *e*, est formée par l'appendice xyphoïde, nommé aussi *cartilage xyphoïde*, parce qu'elle reste souvent cartilagineuse jusque dans l'âge adulte.

LES CÔTES.

Fig. 1. 1 *c*-12 *c*, les côtes sont au nombre de douze de chaque côté : osseuses dans les quatre cinquièmes postérieurs, elles sont cartilagineuses, *d-d*, dans leur cinquième antérieur. La portion cartilagineuse porte le nom de *cartilage costal*. Les sept premières côtes, 1 *c*-7 *c*, étendues de la colonne vertébrale au sternum, portent le nom de *côtes vraies*, *côtes sternales* ; les cinq autres, 7-*c*-12 *c*, qui ne vont pas au sternum, portent le nom de *côtes fausses*, *côtes asternales* : les deux dernières ont été appelées aussi *côtes flottantes*.

Les côtes sont, en général, tordues sur elles-mêmes, de telle manière que leurs deux extrémités ne peuvent reposer à la fois sur un plan horizontal. Le point de torsion est indiqué par une ligne saillante, qui porte le nom d'*angle des côtes*.

Fig. 3 et 4. Chaque côte présente à considérer un corps, *a*, et deux extrémités, *b* et *e*. L'extrémité postérieure, *b*, offre deux petites facettes articulaires séparées par une crête. *c*, col de la côte. *d*, tubérosité de la côte, divisée en deux portions : la portion externe, inégale, fig. 3, donne insertion à un ligament ; la portion interne, lisse, fig. 4, s'articule avec l'apophyse transverse des vertèbres. L'extrémité antérieure, *e*, est creusée pour recevoir le cartilage. La face externe est convexe ; la face interne est concave, lisse. Le bord supérieur, *f*, fig. 3, est épais et arrondi ; le bord inférieur, *g*, fig. 4, est creusé d'une gouttière, *h*.

La première côte, 1 *c* et 1*c'*, fig. 1, présente des caractères qui peuvent aisément la faire différencier de toutes les autres : elle est la plus courte de toutes ; elle ne présente ni courbure, ni angle ; son extrémité postérieure ne présente ordinairement qu'une seule facette articulaire, qui répond à la demi-facette articulaire du corps de la première vertèbre dorsale ; quelquefois elle offre un quart de facette, qui s'articule avec le corps de la septième vertèbre cervicale, 7 *a*. La tubérosité, *f*, est très-développée : des deux faces, l'une est supérieure et l'autre inférieure. La face supérieure présente un tubercule qui donne insertion au muscle scalène antérieur. Le cartilage de la première côte, *d*, est très-court et très-épais.

La deuxième côte, *c* 2, est beaucoup plus longue que la première ; elle n'offre point de courbure de torsion ; son angle est très-peu marqué.

Les onzième et douzième côtes sont très-courtes ; elles ne présentent ni angle, ni tubérosité, ni gouttière ; la tête n'a qu'une seule facette articulaire.

BASSIN.

Le sacrum et le coccyx, en arrière, les deux os coxaux, en avant et sur les côtés, interceptent une grande cavité osseuse, le *bassin*, situé entre la colonne vertébrale, qui porte sur sa partie postérieure, et les fémurs, qui s'articulent avec ses parties latérales et antérieure.

Différences du Bassin dans les deux sexes.

Fig. 1, bassin de femme. Fig. 2, bassin d'homme.

Le bassin est, sans contredit, la partie du squelette qui établit les plus grandes différences entre les deux sexes : ces différences tiennent essentiellement à la destination de la femme, relative à la gestation et à l'accouchement. Son bassin, développé dans tous les sens, mais surtout dans le sens de la largeur, présente un ensemble spacieux; le bassin de l'homme, étroit, comprimé dans le sens de la largeur, allongé dans le sens de la hauteur, présente une espèce de canal courbe; les os qui le constituent sont épais et pourvus d'éminences saillantes pour les insertions des muscles. Chez la femme, le sacrum, *a*, est plus court, plus large et plus fortement courbé que chez l'homme; les fosses iliaques, *b*, sont plus larges et plus évasées; la crête iliaque, *c*, est moins épaisse et moins contournée; la symphyse du pubis, *d*, a moins de hauteur; l'arcade pubienne, *e*, est large et arrondie, tandis qu'elle est étroite et triangulaire chez l'homme : les branches de cette arcade, *f-f*, chez la femme, sont minces et déjetées en dehors, pour présenter une face et non un bord à la tête du fœtus pendant l'accouchement; les tubérosités ischiatiques sont plus écartées; l'espace qui sépare les cavités cotyloïdes, *g-g*, est beaucoup plus considérable, d'où résultent la saillie des grands trochanters et ce caractère particulier imprimé à la démarche de la femme; le trou sous-pubien, *h*, est triangulaire chez la femme, ovalaire chez l'homme; le détroit supérieur, *i-i*, est plus ample et plus rapproché de l'ellipse.

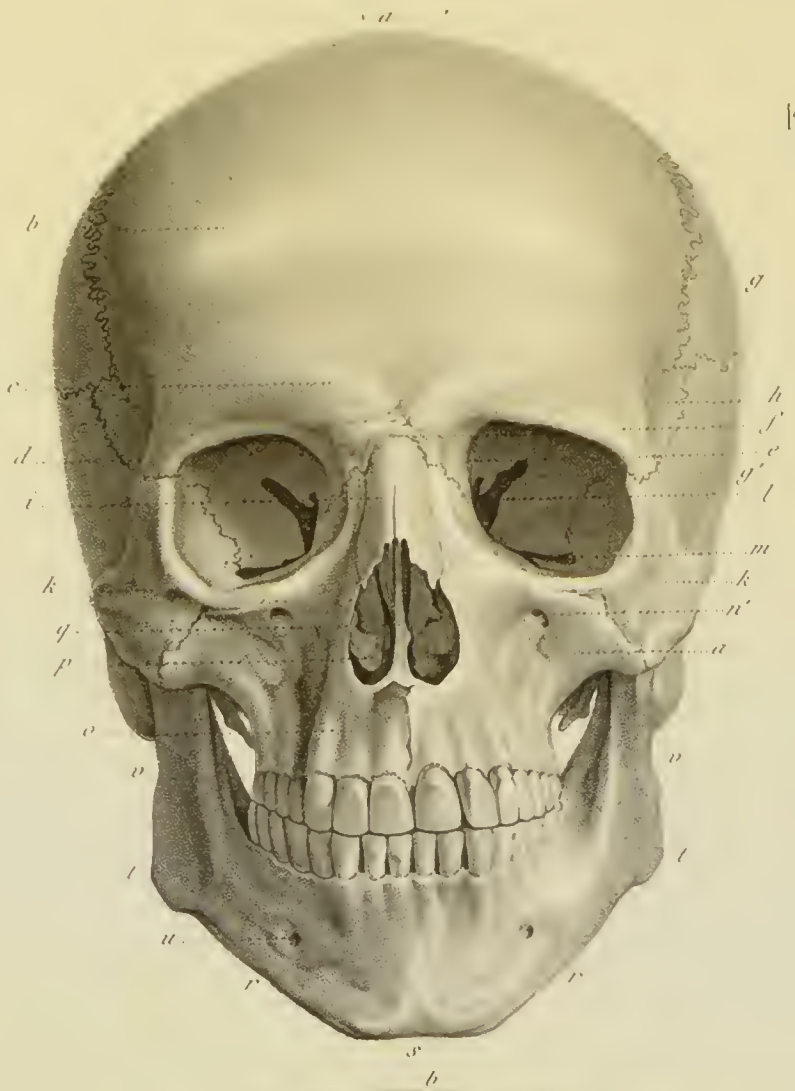

Fig. 1

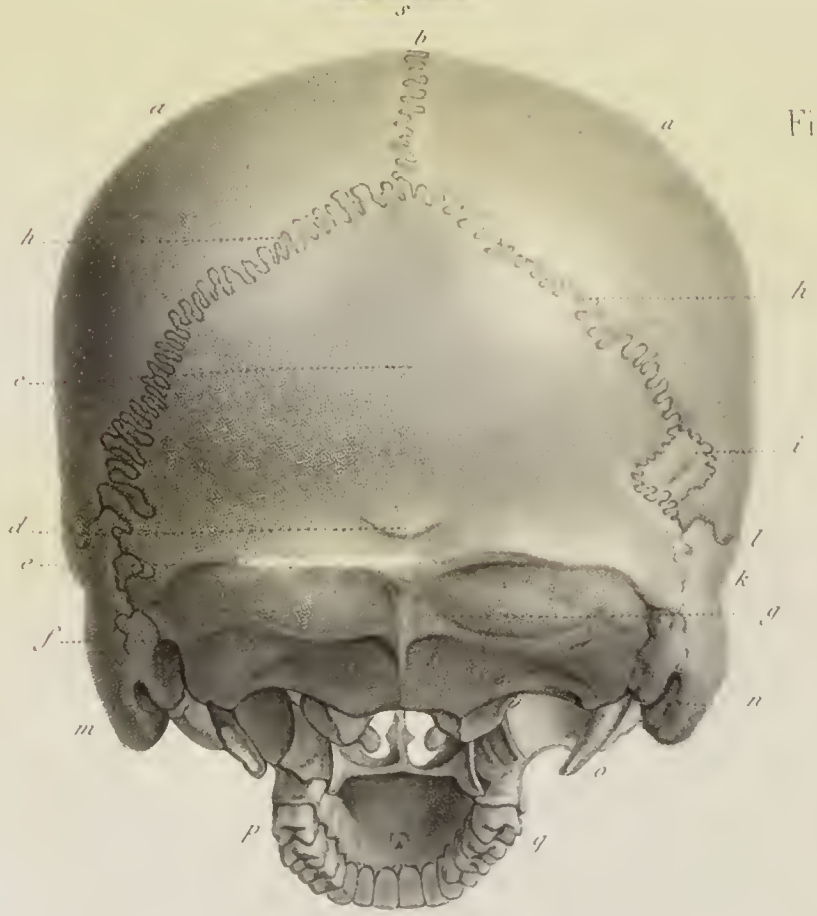

Fig. 2.

LA TÊTE.

RÉGION LATÉRALE.

Fig. 1. *a*, os frontal. *b*, bosse frontale. *c*, arcade surcilière. *c'*, apophyse orbitaire externe et suture fronto-malaire. *d*, suture fronto-nasale. *e*, suture fronto-pariétale. *f*, portion de l'os frontal qui fait partie de la fosse temporale. *g*, suture fronto-sphénoïdale. *h*, os pariétal. *h'*, os occipital. *i*, ligne courbe demi-circulaire. *j*, grande aile du sphénoïde. *k*, portion écailleuse du temporal. *l*, suture sphéno-temporale. *m*, suture temporo-pariétale. *n*, portion mastoïdienne du temporal. *n'*, portion postérieure de la suture temporo-pariétale qui vient s'unir à la suture lambdoïde. *o*, conduit auditif externe. *p-p'*, suture lambdoïde. *q*, apophyse zygomatique. *r*, apophyse montante de l'os maxillaire supérieur. *s*, os unguis. *s'*, gouttière lacrymale. *t*, os malaire. *t'*, trou sous-orbitaire. *u*, corps de l'os maxillaire inférieur. *v*, symphyse du menton. *v'*, trou mentonnier et ligne oblique externe. *x*, branche de la mâchoire inférieure. *x'*, angle de la mâchoire inférieure. *y*, condyle. *y'*, apophyse coronoïde. *z*, apophyse styloïde. *z'*, apophyse ptérygoïde.

RÉGION SUPÉRIEURE.

Fig. 2. *a*, os frontal. *b*, les pariétaux. *c*, os occipital. *d-d*, suture fronto-pariétale. *e*, suture sagittale. *f*, suture lambdoïde.

LA TÊTE.

RÉGION ANTÉRIEURE OU FACIALE.

Fig. 1. *a*, l'os frontal. *b*, bosse frontale. *c*, arcade surcilière. *d*, apophyse orbitaire externe. *e*, apophyse orbitaire interne. *f*, suture fronto-nasale. *g*, portion antérieure du pariétal. *g'*, portion antérieure du temporal. *h*, grande aile du sphénoïde. *i*, os propre du nez. *k*, os malaire. *l*, cavité orbitaire et fente sphénoïdale. *m*, fente sphéno-maxillaire. *n*, fosse canine. *n*, trou sous-orbitaire. *o*, bord inférieur de l'os maxillaire supérieur creusé d'alvéoles qui contiennent les dents. *p*, orifice antérieur des fosses nasales. *q*, cloison des fosses nasales. *r-r*, corps de l'os maxillaire supérieur. *s*, symphyse du menton. *t-t*, angle de la mâchoire. *u*, trou mentonnier situé sur la ligne oblique externe. *v-v*, branches de la mâchoire inférieure.

RÉGION POSTÉRIEURE.

Fig. 2. *a-a*, os pariétaux. *b*, suture bi-pariétale ou sagittale. *c*, os occipital. *d*, protubérance occipitale externe. *e*, ligne courbe occipitale supérieure. *f*, ligne courbe occipitale inférieure. *g*, crête occipitale externe. *h*, suture occipito-pariétale ou lambdoïde. *i*, os wormien. *k*, portion mastoïdienne du temporal. *l*, suture temporo-pariétale. *m*, apophyse mastoïde. *n*, rainure digastrique. *o*, apophyse styloïde. *p-q*, os maxillaire supérieur.

Fig. 1.

Fig. 2.

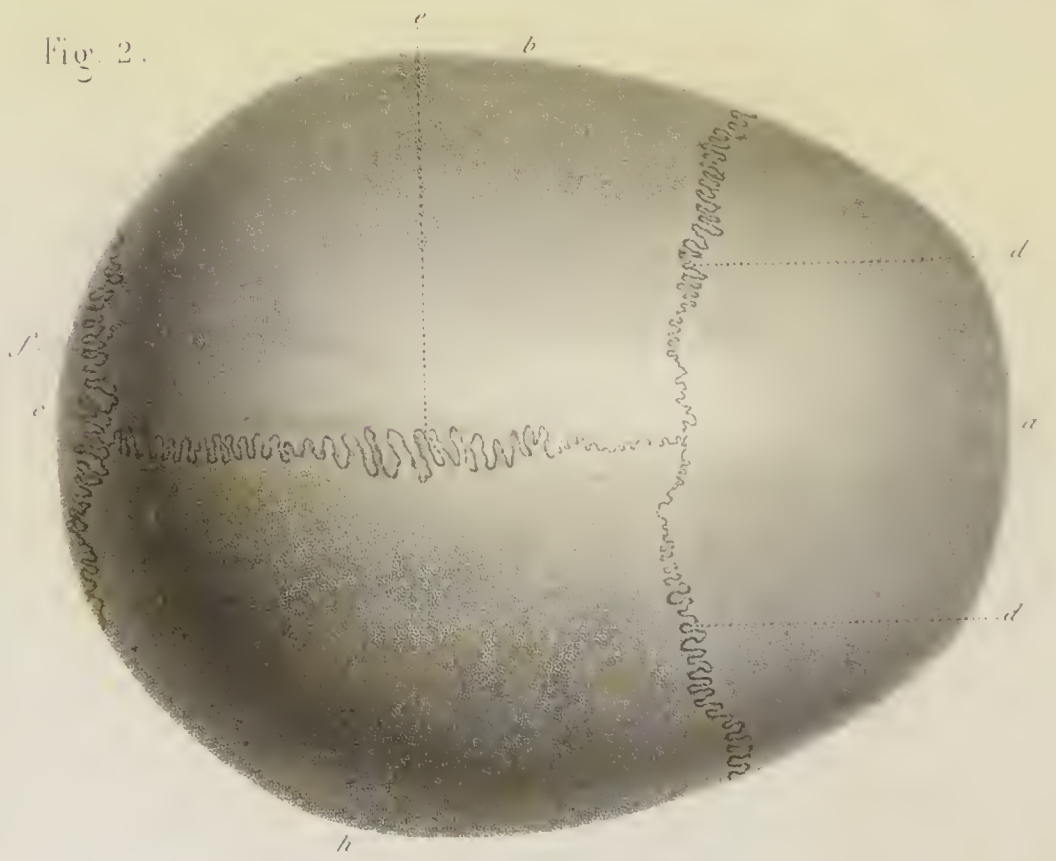

Emile Beau ad naturam del

Lemercier et Cie Imp.

Fig. 2.

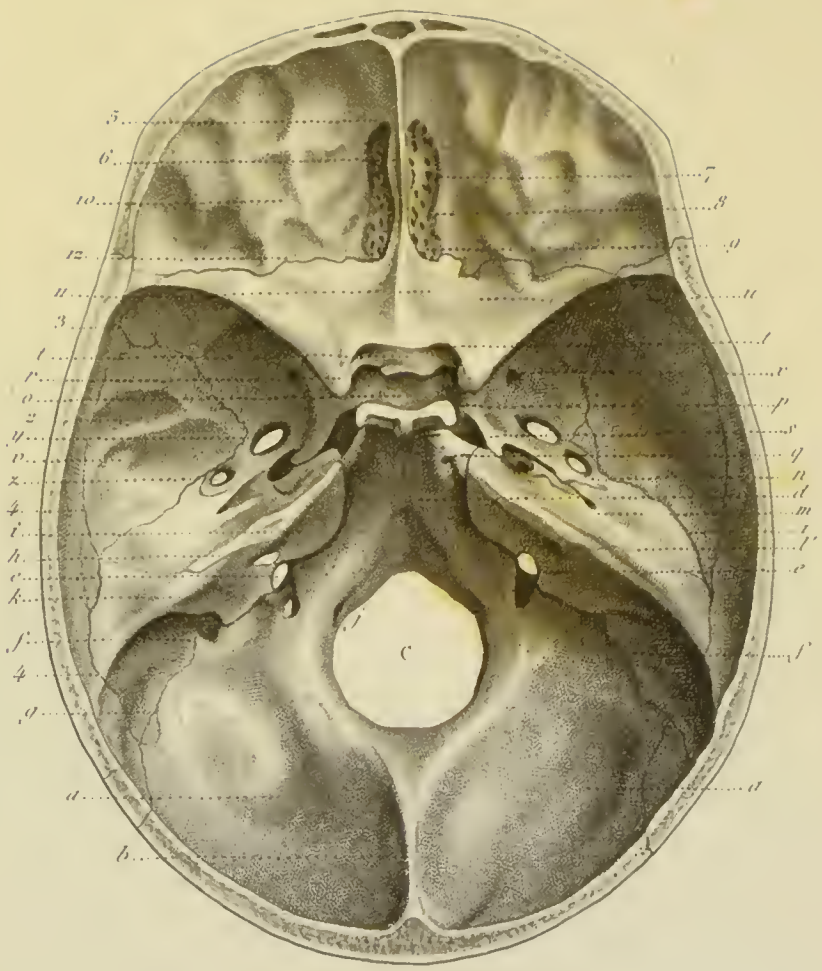

Fig. 1.

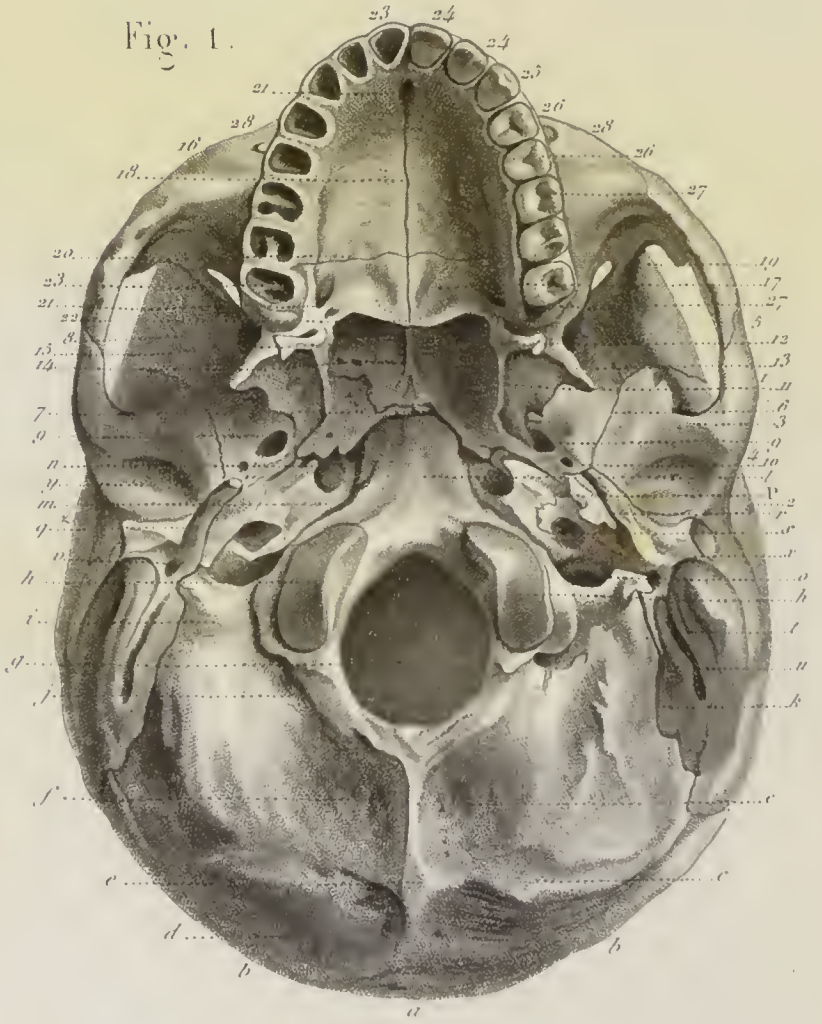

E. Beau ad nat. del. Lemercier et Cie Imp.

RÉGION INFÉRIEURE DE LA TÊTE.

Fig. 1. *a*, protubérance occipitale externe. *b-b*, ligne courbe occipitale supérieure. *c*, ligne courbe occipitale inférieure. *d*, espace compris entre les deux lignes courbes. *e-e*, crête occipitale externe. *f*, dépressions. *g*, trou occipital. *h-h*, condyle de l'occipital. *i*, éminence jugulaire. *j*, fosse condylienne et trou condylien postérieur. *k*, suture lambdoïde. *l*, surface basilaire. *m*, fente pétro-occipitale. *n*, trou déchiré antérieur. *o*, trou déchiré postérieur. *p*, face inférieure du rocher. *q*, apophyse styloïde. *r*, crête vaginale de l'apophyse styloïde. *s*, orifice inférieur du canal carotidien. *t*, apophyse mastoïde. *u*, rainure digastrique. *v*, trou stylo-mastoïdien. *x*, conduit auditif externe. *y*, cavité glénoïde divisée en deux parties par la scissure glénoïdale, *z*, ou *fêlure de Glaser*. 1, apophyse zygomatique ; 2, sa racine longitudinale ; 3, sa racine transverse ; 4, tubercule qui sépare les deux racines. 5, articulation de l'apophyse zygomatique avec l'os malaire. 6, suture temporo-sphénoïdale. 7, corps du sphénoïde. 8, grande aile du sphénoïde. 9, trou ovale ou maxillaire supérieur. 10, trou petit rond ou sphéno-épineux. 11, apophyse ptérygoïde et fosse ptérygoïde. 12, aile interne ; 13, aile externe de l'apophyse ptérygoïde. 14, cloison des fosses nasales formée par le vomer ; de chaque côté, 15, orifice postérieur des fosses nasales. 16-17, voûte palatine formée par les apophyses palatines de l'os maxillaire supérieur et par la portion horizontale des deux os palatins. 18, suture qui unit les deux apophyses palatines. 19, suture qui unit les deux os palatins. 20, suture qui unit la portion horizontale de l'os palatin à l'apophyse palatine de l'os maxillaire supérieur. 21, conduit palatin antérieur. 21', conduits palatins postérieurs. 22, épine nasale postérieure. 23-23, bord alvéolaire de l'os maxillaire supérieur, creusé de cavités qui portent le nom d'alvéoles. 24-24, dents incisives. 25, dent canine. 26-26, petites molaires. 27-27, grosses molaires. 28-28, os malaires.

BASE DU CRANE.

Fig. 2. *a*, fosses occipitales inférieures. *b*, crête occipitale interne. *c*, trou occipital. *d*, gouttière basilaire. *e*, trou déchiré postérieur. *f-f*, gouttières latérales. *g*, suture occipito-mastoïdienne. *h*, trou auditif interne. *i*, fente pétro-occipitale. *j*, trou condylien antérieur. *k*, face supérieure du rocher. *l*, gouttière pétreuse supérieure. *m*, hiatus de Fallope. *n*, sillon qui loge un nerf. *o*, fosse pituitaire. *p*, apophyse clinoïde postérieure. *q*, lame carrée. *r*, apophyse clinoïde antérieure. *s*, gouttière caverneuse. *t*, gouttière et canal optique. *u*, dépression olfactive. *v*, fosse moyenne du crâne. *x*, trou grand rond. *y*, trou ovale. *z*, trou petit rond. 1, sillon vasculaire. 2, suture sphéno-temporale. 3, suture sphéno-pariétale. 4-4, suture temporo-pariétale. 5, trou borgne. 6, apophyse *crista galli*. 7, gouttière ethmoïdale. 8, suture ethmoïdo-frontale. 9, suture ethmoïdo-sphénoïdale. 10, bosses orbitaires. 11, petites ailes du sphénoïde. 12, suture qui unit le frontal aux petites ailes du sphénoïde.

OS DE LA TÊTE.

Fig. 1. *Face postérieure de l'os frontal. a*, gouttière longitudinale; *b*, crête frontale; *c*, trou borgne; *d*, bosse frontale; *e*, échancrure ethmoïdale; *f*, ouverture des sinus frontaux; *g-g*, bord supérieur ou pariétal; *h-h*, bord inférieur ou sphénoïdal; *i-i*, apophyses orbitaires externes.

Fig. 2. *Face inférieure de l'os frontal. a*, échancrure ethmoïdale; *b*, épine nasale; *c*, ouverture des sinus frontaux; *d-d*, bords de l'échancrure ethmoïdale, creusés de demi-cellules correspondantes à celles de l'ethmoïde; *e*, voûte orbitaire; *f*, fosse lacrymale; *g*, arcade orbitaire; *h*, trou sourcilier; *i*, apophyse orbitaire externe, qui s'articule avec l'os malaire; *j-j*, bord inférieur ou sphénoïdal.

Fig. 3. *Face interne de l'os pariétal droit. a*, bosse pariétale; *b*, *b*, *b*, sillons vasculaires; *c*, *c*, *c*, dépressions rugueuses et gouttière longitudinale; *d-d*, bord supérieur ou sagittal; *e-e*, bord inférieur ou temporal; *f-f*, bord antérieur ou frontal; *g-g*, bord postérieur ou occipital.

Fig. 4. *Face interne de l'os occipital. a*, orifice interne du trou occipital; *b*, gouttière basilaire; *c*, saillie du canal condylien antérieur; *d-d*, fosses occipitales supérieures; *e-e*, fosses occipitales inférieures; *f*, fin de la gouttière longitudinale; *g-g*, gouttières latérales; *h*, protubérance occipitale interne; *i*, crête occipitale interne. *j-j*, bords supérieurs ou pariétaux. *k-k*, bords inférieurs partagés en deux portions par l'éminence jugulaire, *l*; la portion de ce bord, située au-dessus de l'éminence jugulaire, s'articule avec la portion mastoïdienne du temporal; la portion située au-dessous s'articule par juxtaposition avec la portion pierreuse du temporal. *m*, échancrure qui concourt à former le trou déchiré postérieur. *n*, angle supérieur; *o*, angle antérieur tronqué qui s'articule avec le corps du sphénoïde.

Fig. 5. *Face interne de l'os temporal droit. a*, face interne de la portion écailleuse; *b*, sillon vasculaire. Sa circonférence *c-d*, taillée en biseau aux dépens de la table interne dans les deux tiers postérieurs, s'articule avec le pariétal; cette circonférence, taillée en biseau aux dépens de la table externe dans son tiers antérieur *c-e*, s'articule avec le sphénoïde. *f*, face interne de la portion mastoïdienne; *g*, fin de la gouttière latérale. La circonférence *h-h* de la portion mastoïdienne s'articule avec le pariétal et l'occipital. *i*, portion pierreuse; *j*, trou auditif interne; *k*, apophyse styloïde; *l*, apophyse mastoïde; *m*, apophyse zygomatique.

Fig. 6. *Vue antérieure de l'os temporal droit. a*, portion mastoïdienne; *b*, portion écailleuse; *c*, portion pierreuse; *d*, hiatus de Fallope; *e*, canal carotidien; *f*, apophyse zygomatique; *g*, apophyse mastoïde; *h*, apophyse styloïde.

Fig. 7. *Face postérieure de l'os malaire droit. a*, surface lisse qui fait partie de la fosse temporale; *b*, surface rugueuse qui s'articule avec l'apophyse malaire de l'os maxillaire supérieur; *c*, face supérieure ou orbitaire; *d*, bord supérieur ou orbitaire; *e*, bord inférieur; *f*, bord antérieur ou maxillaire; *g*, bord postérieur.

Fig. 8. *Os ethmoïde vu par sa face supérieure. a*, lame criblée et gouttières ethmoïdales; *b*, apophyse *crista galli*; *c*, demi-cellules correspondantes à celles de l'échancrure ethmoïdale du frontal; *d*, lame papyracée ou *os planum*; *e*, lame perpendiculaire de l'ethmoïde.

Fig. 9. *Os ethmoïde vu par sa face inférieure. a*, lame perpendiculaire; *b*, cornet supérieur; *c-c*, cornet moyen; *d*, méat supérieur; *e*, apophyse unciforme.

Fig. 10. *Os ethmoïde vu par sa face postérieure. a*, lame perpendiculaire; *b*, cornet supérieur; *c*, cornet moyen; *d*, méat supérieur; *e*, apophyse unciforme.

Fig. 11. *Face supérieure de l'os sphénoïde.* Corps du sphénoïde : *a*, dépression olfactive; *b*, gouttière optique et trou optique; *c*, selle turcique ou fosse pituitaire; *d*, gouttière caverneuse; *e*, lame quadrilatère; *f*, surface quadrilatère qui s'articule avec l'apophyse basilaire de l'occipital. *g-g*, petites ailes du sphénoïde dont le sommet, *h*, porte le nom d'appendice ensiforme; *i-i*, apophyses clinoïdes antérieures. *j-j*, apophyses clinoïdes postérieures. *k*, face supérieure des grandes ailes du sphénoïde; *l*, trou maxillaire supérieur ou grand rond; *m*, trou ovale ou maxillaire inférieur; *n*, trou petit rond ou sphéno-épineux; *o*, canal vidien. *p-p*, apophyses ptérygoïdes. *q*, fente sphénoïdale. *r-r*, bord interne des grandes ailes : la moitié supérieure de ce bord s'articule avec l'os frontal; la moitié inférieure fait partie de la fente sphénoïdale complétée par les petites ailes; *s-s*, bord externe des grandes ailes qui s'articule avec l'os frontal.

Fig. 12. *Face inférieure du sphénoïde.* Corps du sphénoïde : *a*, crête sphénoïdale; *b*, bec du sphénoïde; *c*, ouverture des sinus sphénoïdaux; *d*, canal ptérygo-palatin. *e-e*, apophyses ptérygoïdes; *f*, aile interne; *g*, aile externe; *h*, échancrure qui reçoit la tubérosité de l'os palatin; *i*, canal vidien. *j*, face antérieure ou orbitaire des grandes ailes du sphénoïde : le bord supérieur, *k*, s'articule avec le frontal; le bord interne, *l*, fait partie de la fente sphénoïdale; le bord inférieur, *m*, fait partie de la fente sphéno-maxillaire; le bord externe, *n*, s'articule avec l'os malaire. *o*, face externe des grandes ailes. *p*, bord antérieur des petites ailes qui s'articule avec l'ethmoïde et le frontal; *q*, trou optique; *r*, fente sphénoïdale; *s*, trou grand rond.

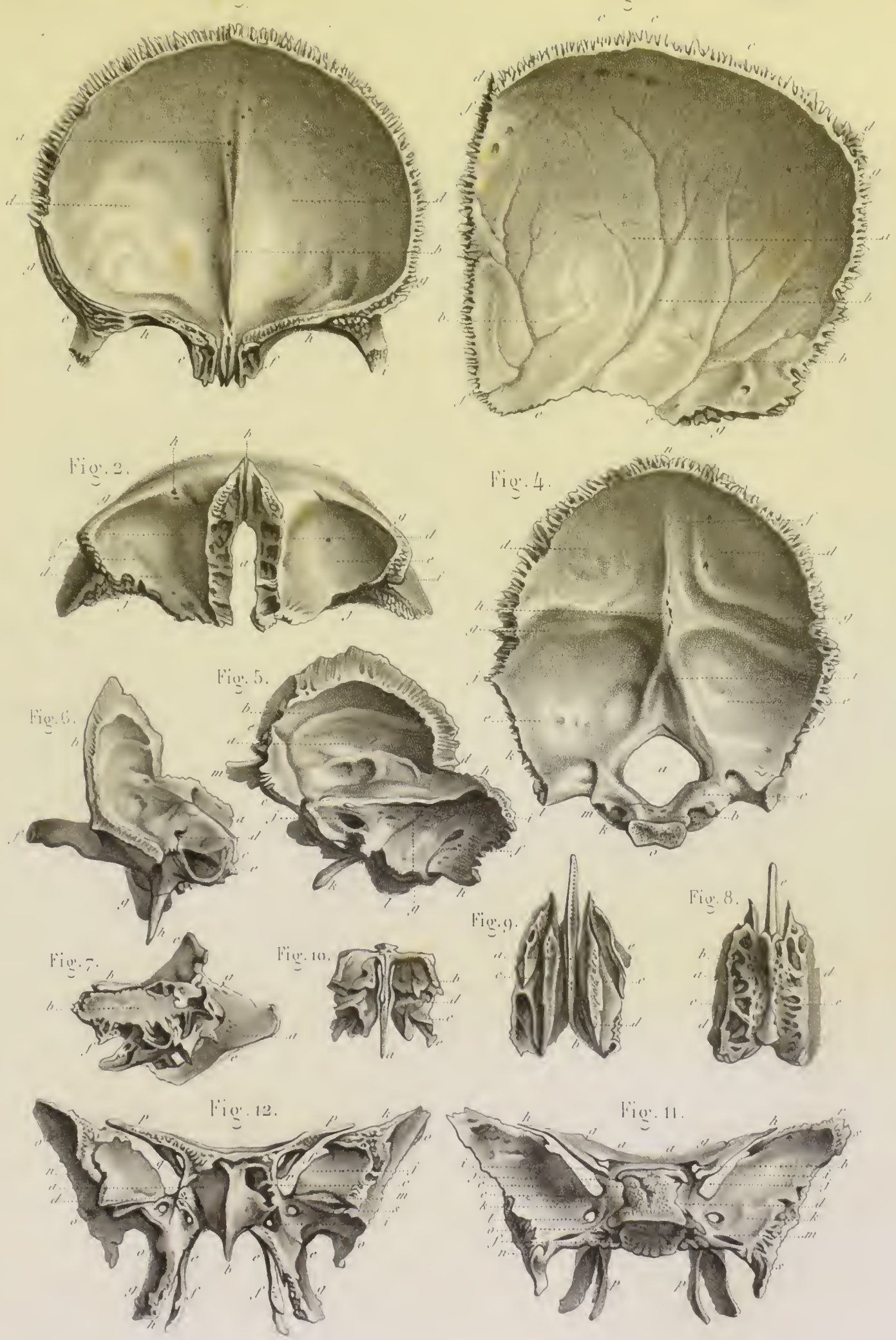

E. Beau ad nat. del.

Lemercier et Cie Imp.

Emile Beau ad naturam del.

OS DE LA FACE.

Fig. 1, *os maxillaire supérieur* du côté droit, vu par sa *face externe*. *a*, fosse canine. *b*, orifice du *canal sous-orbitaire*. *c*, *tubérosité maxillaire*. *d*, face externe de l'*apophyse montante de l'os maxillaire*. *e*, bord antérieur de l'apophyse montante qui s'articule avec les os propres du nez. *f*, bord postérieur de l'apophyse montante creusée en gouttière, *gouttière lacrymale*. *g*, sommet de l'apophyse montante qui s'articule avec le frontal. *h*, *face orbitaire* ou supérieure de l'os maxillaire supérieur. *i*, canal sous-orbitaire. *j*, bord externe de la face orbitaire; il fait partie de la fente sphéno-maxillaire. *k*, bord interne qui s'articule avec les os *unguis*, *ethmoïde* et *palatin*. *l*, bord antérieur qui fait partie du pourtour de l'orbite. *m*, *apophyse malaire*. *n*, *épine nasale*. *o*, échancrure qui concourt à former l'orifice antérieur des fosses nasales. *p-p*, bord inférieur ou alvéolaire de l'os maxillaire supérieur. *q*, *q*, bord postérieur de l'os maxillaire qui s'articule avec l'os palatin.

Fig. 2, *os maxillaire supérieur* du côté droit, vu par sa face interne. *a*, apophyse palatine. *b*, canal palatin antérieur ou *incisif*. La face interne de l'apophyse montante présente une surface rugueuse, *c*, qui concourt à former les cellules ethmoïdales antérieures; une crête, *d*, qui s'articule avec un cornet moyen; une surface lisse, *e*, qui fait partie du méat moyen des fosses nasales; une autre crête horizontale, *f*, qui s'articule avec le cornet inférieur. *g*, *gouttière lacrymo-nasale*. *h*, surface concave qui fait partie du méat inférieur. *i*, *antre d'Hygmor* ou sinus maxillaire. *j*, cellules qui s'articulent avec l'ethmoïde. *k*, gouttière qui fait partie du *canal palatin postérieur*.

Fig. 3, *os malaire* du côté droit, vu par sa face postérieure. *a*, surface lisse qui fait partie de la fosse temporale. *b*, *trou malaire*. *c*, *face supérieure* ou *orbitaire*.

Fig. 4, *os palatin* du côté droit; face externe. *a*, *apophyse sphénoïdale*. *b*, *apophyse orbitaire*. *c*, *trou sphéno-palatin*. *d*, *apophyse pyramidale*. *e*, *canal palatin postérieur*. *f*, *conduit ptérygo-palatin*.

Fig. 5, *os palatin* du côté droit; face interne. *a*, *apophyse sphénoïdale*. *b*, *apophyse orbitaire*. *c*, *trou sphéno-palatin*. *d*, *apophyse pyramidale*. *e*, *lame horizontale*. *f*, crête qui s'articule avec le cornet moyen. *g*, surface qui fait partie du méat moyen. *h*, crête articulée avec le cornet inférieur. *i*, gouttière qui fait partie du méat inférieur.

Fig. 6, *os palatin* du côté droit; face postérieure. *a*, apophyse orbitaire. *b*, apophyse sphénoïdale. *c*, apophyse pyramidale. *d*, lame horizontale. *e*, *épine nasale postérieure*.

Fig. 7, *vomer*. *a*, bord supérieur; il est creusé en gouttière pour recevoir la crête inférieure du sphénoïde. *b*, bord inférieur; il s'articule avec les os palatins et maxillaires supérieurs. *c*, bord antérieur; il s'articule avec la lame perpendiculaire de l'ethmoïde. *d*, bord postérieur.

Fig. 8, *os propre du nez*; face externe. Le bord supérieur, *a*, s'articule avec le frontal; le bord inférieur, *b*, fait partie de l'orifice antérieur des fosses nasales; le bord externe, *c*, s'articule avec l'apophyse montante de l'os maxillaire; le bord interne, *d*, concourt, avec l'os du côté opposé, à former une rainure qui reçoit l'épine nasale du frontal et la lame perpendiculaire de l'ethmoïde.

Fig. 9, *os unguis* du côté droit; face externe. Cette face externe est divisée en deux portions par une crête verticale : *a*, la portion antérieure; elle est creusée en gouttière, *gouttière lacrymale*; la portion postérieure, *b*, fait partie de la paroi interne de l'orbite.

Fig. 10 et 11, *cornet inférieur* du côté droit. fig. 10, face externe; fig. 11, face interne. *a*, bord supérieur. *b*, *apophyse lacrymale*. *c*, *apophyse auriculaire*. *d*, bord inférieur. *e*, extrémité antérieure. *f*, extrémité postérieure.

Fig. 12, os *maxillaire inférieur*, vu par sa face postérieure. *a*, *apophyses geni*. *b*, ligne *myloïdienne* ou maxillaire interne. *c*, bord supérieur ou alvéolaire. *d-d*, bord inférieur ou *base de la mâchoire*. *e-e*, *branches de la mâchoire*. *f*, orifice supérieur du *canal dentaire inférieur*. *g-g*, *angles de la mâchoire*. *h-h*, *condyles*. *i*, *col du condyle*. *j*, *apophyse coronoïde*. *k*, *échancrure sigmoïde*.

Fig. 13, *fosses nasales*; paroi externe. *a*, *cornet supérieur*. *b*, *méat supérieur*. *c*, *trou sphéno-palatin*. *d*, *cornet moyen*. *e*, *méat moyen* et *ouverture du sinus maxillaire*. *f*, *trajet du canal lacrymal* qui s'ouvre dans le méat inférieur. *g*, *cornet inférieur*. *h*, *h*, méat inférieur. *i*, *j*, plancher des fosses nasales formé en avant par l'os maxillaire supérieur, en arrière par l'os palatin. *k*, *l*, *m*, voûte des fosses nasales formée en avant, *k*, par les os propres du nez; au milieu, *l*, par la lame criblée de l'ethmoïde; en arrière, *m*, par le corps du sphénoïde. *n*, *n*, orifice antérieur des fosses nasales. *o*, *o*, orifice postérieur des fosses nasales. *p*, *sinus sphénoïdal*. *q*, *sinus frontal*.

Fig. 14, *fosses nasales*; paroi interne. *a*, *b*, *cloison* des fosses nasales formée par la lame perpendiculaire de l'ethmoïde, *a*, et par le vomer, *b*. *c*, suture qui indique l'union du vomer avec la lame perpendiculaire de l'ethmoïde. *d*, *e*, articulations du vomer en avant avec les os maxillaires supérieurs, en arrière avec les os palatins. *f*, orifice antérieur des fosses nasales. *g*, cornet inférieur. *h*, bord antérieur de la lame perpendiculaire de l'ethmoïde. *i*, sinus frontal. *j*, apophyse *crista-galli*. *k*, *l*, corps du *sphénoïde*. *m*, *sinus sphénoïdal*.

Fig. 15, 16 et 17, os *hyoïde*. fig. 15, face antérieure; fig. 16, face postérieure; fig. 17, face latérale. *a*, *corps*. *b*, *b*, *grandes cornes*. *c*, *c*, *petites cornes*.

Fig. 1. **Articulation céphalo-rachidienne.** *a*, apophyse basilaire. *b*, rocher. *c*, apophyse styloïde. *c*, *c*, apophyses transverses de l'atlas. *d*, *d*, apophyses transverses de l'axis.
1-2, ligament *occipito-atloïdien antérieur*, composé de deux faisceaux, l'un superficiel et l'autre profond. Le faisceau superficiel, 1, naît de l'apophyse basilaire : de là ses fibres vont en divergeant s'insérer au bord supérieur de l'arc antérieur de l'atlas; les fibres médianes se réunissent en un cordon cylindrique qui s'étend de l'apophyse basilaire au tubercule de l'arc antérieur de l'atlas et au corps de l'axis. Le faisceau profond, 2, s'étend de l'éminence jugulaire et de la face inférieure du rocher à l'arc antérieur de l'atlas ; ses fibres s'entre-croisent avec celles du faisceau antérieur. 3, ligament *occipito-atloïdien latéral*, étendu de la face inférieure du rocher à la base de l'apophyse transverse de l'atlas. 4, ouverture qui donne passage à la veine jugulaire. 5, ouverture qui donne passage aux nerfs du *trou déchiré postérieur*. 6, ligament *atloïdo-axoïdien antérieur*, étendu du tubercule et du bord inférieur de l'arc antérieur de l'atlas au corps de l'axis ; il se continue inférieurement avec le ligament vertébral commun antérieur. 7, tendon du muscle long du cou.
Fig. 2. **Articulation céphalo-rachidienne.** *a*, *a*, occipital. *b*, *b*, apophyses transverses de l'atlas. *c*, *c*, apophyses transverses de l'axis.
1-2-2', ligament *occipito-atloïdien postérieur*, étendu de la partie postérieure du trou occipital au bord supérieur de l'arc postérieur de l'atlas ; ses fibres s'entre-croisent sur la ligne médiane. 3, ouverture qui donne passage à l'artère vertébrale. 4, ligament *atloïdo-axoïdien postérieur* étendu du bord inférieur de l'arc postérieur de l'atlas aux lames de l'axis. Ce ligament représente un *ligament jaune* à l'état rudimentaire.
Fig. 3. **Articulation céphalo-rachidienne.** *a*, *a*, fosses inférieures de l'occipital. *b*, *b*, apophyses transverses de l'atlas. On a enlevé la moitié postérieure du trou occipital, l'arc postérieur de l'atlas, les lames de l'axis et de la troisième vertèbre cervicale.
1, ligament *occipito-axoïdien* ; il s'insère supérieurement sur la gouttière basilaire et sur les fosses inférieures de l'occipital. Ce ligament se continue avec le ligament vertébral commun postérieur, 2; mince à sa partie moyenne, il est formé sur les parties latérales de couches fibreuses très-épaisses (*voyez* fig. 4). 3-3, capsules fibreuses enveloppant les condyles de l'occipital et les surfaces articulaires supérieures de l'atlas. 4-4, capsules fibreuses enveloppant les surfaces articulaires inférieures de l'atlas et les surfaces articulaires supérieures de l'axis.
Fig. 4. **Articulation céphalo-rachidienne.** 1, ligament occipito-axoïdien, coupé au niveau du trou occipital. Ce ligament se sépare en trois couches : la couche postérieure, 2, se continue avec le ligament vertébral commun postérieur; la couche moyenne, 3, se fixe à la face postérieure du corps de l'axis ; la couche antérieure, 4, mince, très-étroite, se termine sur le ligament transverse. 5-5, ligament transverse étendu d'une des masses latérales de l'atlas à l'autre en passant derrière l'apophyse odontoïde ; de son bord supérieur se détache une bandelette fibreuse, 3 ; de son bord inférieur part une autre bandelette fibreuse, 6, qui vient se fixer à la face postérieure du corps de l'axis. 7-7, ligaments *odontoïdiens latéraux* étendus du sommet de l'apophyse odontoïde à la partie interne des condyles de l'occipital. Le ligament *odontoïdien moyen* consiste en quelques fibres qui vont du sommet de l'apophyse odontoïde à la partie antérieure du trou occipital.
Fig. 5. **Articulations rachidiennes.** 1-2-3, ligament *vertébral commun postérieur*, étendu de l'occipital à la dernière vertèbre lombaire, sur la partie postérieure du corps des vertèbres; étroit au niveau du corps des vertèbres, il s'élargit, 4-5-6, au niveau des disques intervertébraux. 7-7, disques intervertébraux, composés de fibres obliquement dirigées de la face inférieure de la vertèbre qui est au-dessus, à la face supérieure de la vertèbre qui est au-dessous.
Fig. 6. **Articulations rachidiennes.** 1-2, *ligaments jaunes*. Ils unissent les lames des vertèbres; leur bord supérieur se fixe à la face antérieure de la lame qui est au-dessus, leur bord inférieur au bord supérieur de la lame qui est au-dessous.
Fig. 7. **Articulations rachidiennes.** 1-2, ligament sus-épineux étendu le long des apophyses épineuses des vertèbres. 3-4, capsules fibreuses unissant les apophyses articulaires.
Fig. 8. **Articulations rachidiennes.** 1-2, *ligaments interépineux* remplissant les espaces compris entre les apophyses épineuses ; ils sont formés en grande partie par les tendons, 3-4, des muscles longs du dos. Ces ligaments n'existent qu'à la région lombaire.
Fig. 9. **Articulations costo-rachidiennes.** *a*, *a*, *a*, côtes. *b-b*, corps des vertèbres dorsales.
1-2-3, *ligament rayonné;* il naît de l'extrémité de la côte : de là ses fibres vont en divergeant se terminer sur les deux vertèbres avec lesquelles la côte s'articule, et sur le disque intervertébral correspondant. 4-4, ligament *transverso-costal supérieur*. 5, 5, ligament *vertébral commun antérieur*.
Fig. 10. **Articulations costo-rachidiennes.** *a-a*, apophyses transverses des vertèbres dorsales. *d*, *d*, côtes.
1-1, ligament *transverso-costal postérieur*, étendu du sommet de l'apophyse transverse à la partie non articulaire de la tubérosité de la côte. 2-2, ligament *transverso-costal supérieur*, étendu du bord inférieur de l'apophyse transverse et de la lame de la vertèbre qui est au-dessus, au col de la côte qui est au-dessous. Ce ligament est presque toujours divisé en deux ou trois faisceaux. 3-3, *ligaments jaunes*. 4-4, ligament sus-épineux.
Fig. 11. **Articulations costo-rachidiennes.** *a*, vertèbre. *b*, *b*, côtes divisées suivant leur longueur. *c*, *c*, apophyses transverses.
1, ligament *interosseux transverso-costal*, étendu de la face antérieure de l'apophyse transverse à la face postérieure du col de la côte. Le ligament *interosseux costo-vertébral*, 2, est un petit faisceau fibreux qui s'étend de l'arête que présente la tête de la côte à l'angle de la facette vertébrale et au disque intervertébral. 3, section horizontale d'un disque intervertébral ; formé de couches fibreuses concentriques, il présente à son centre une substance molle et spongieuse.

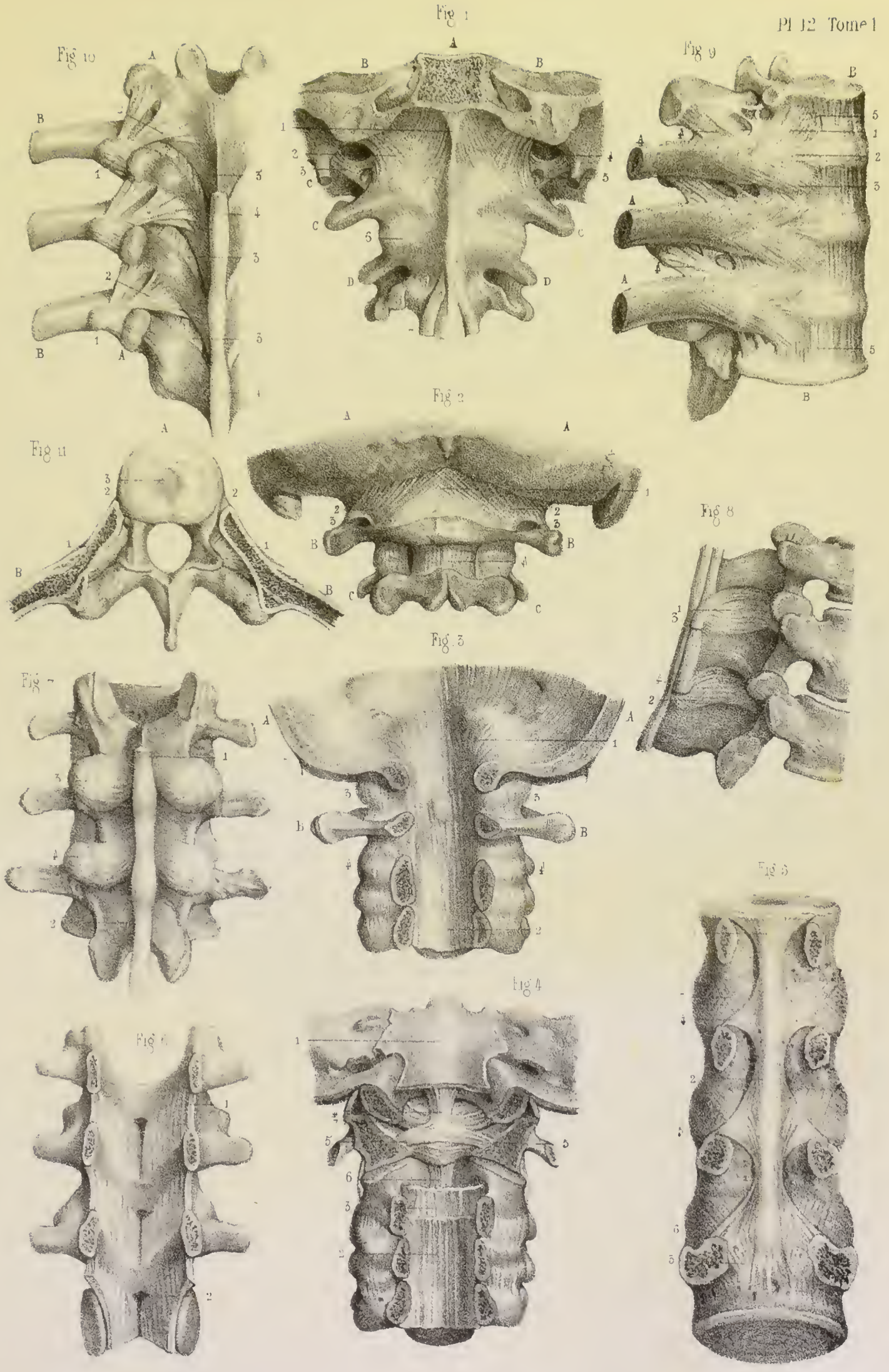

Emile Beau ad naturam del

Offic. litho Lemercier

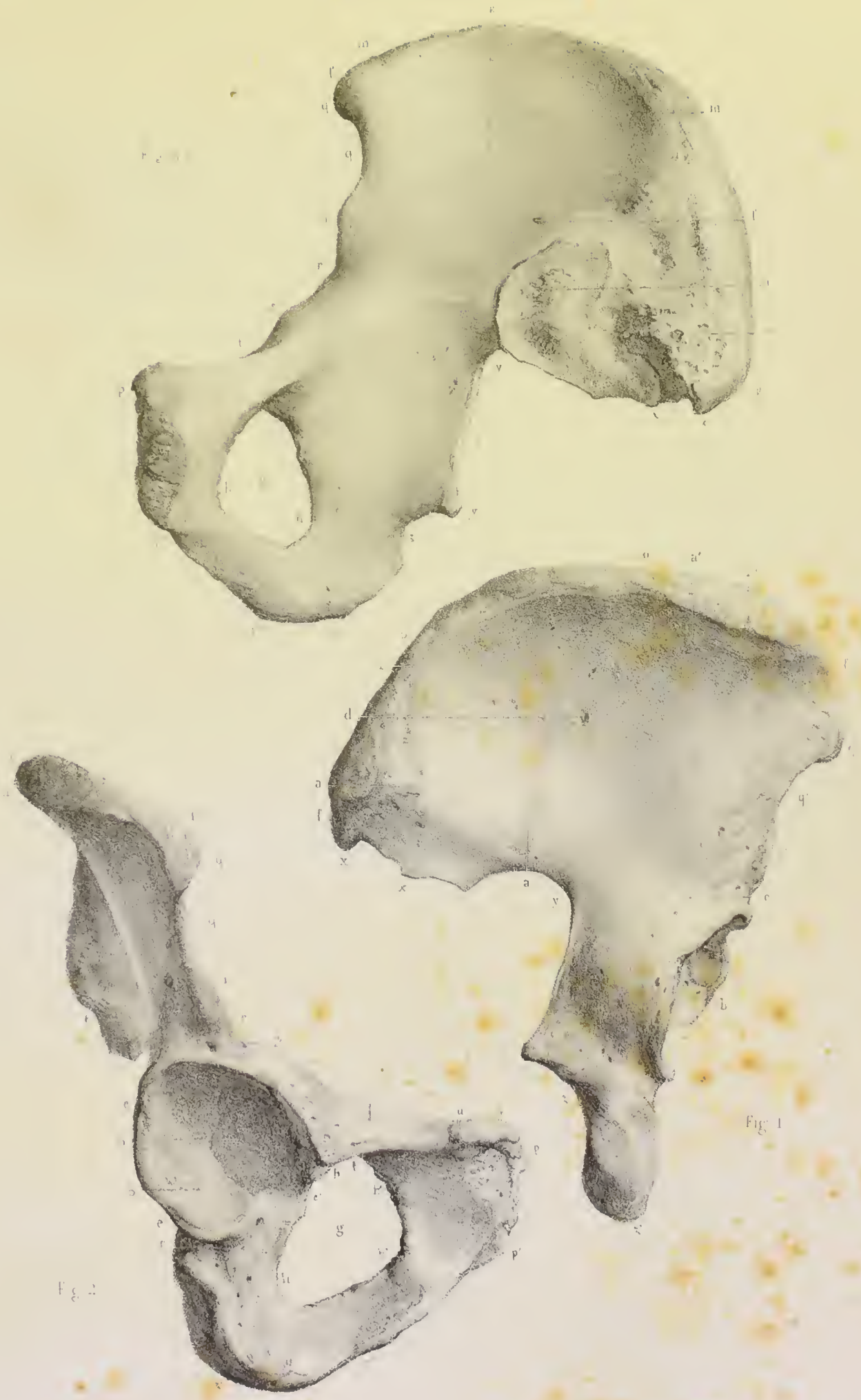

Fig. 1

Fig. 2

Emile Beau[illegible] naturam del.

Offic. litho. Artus

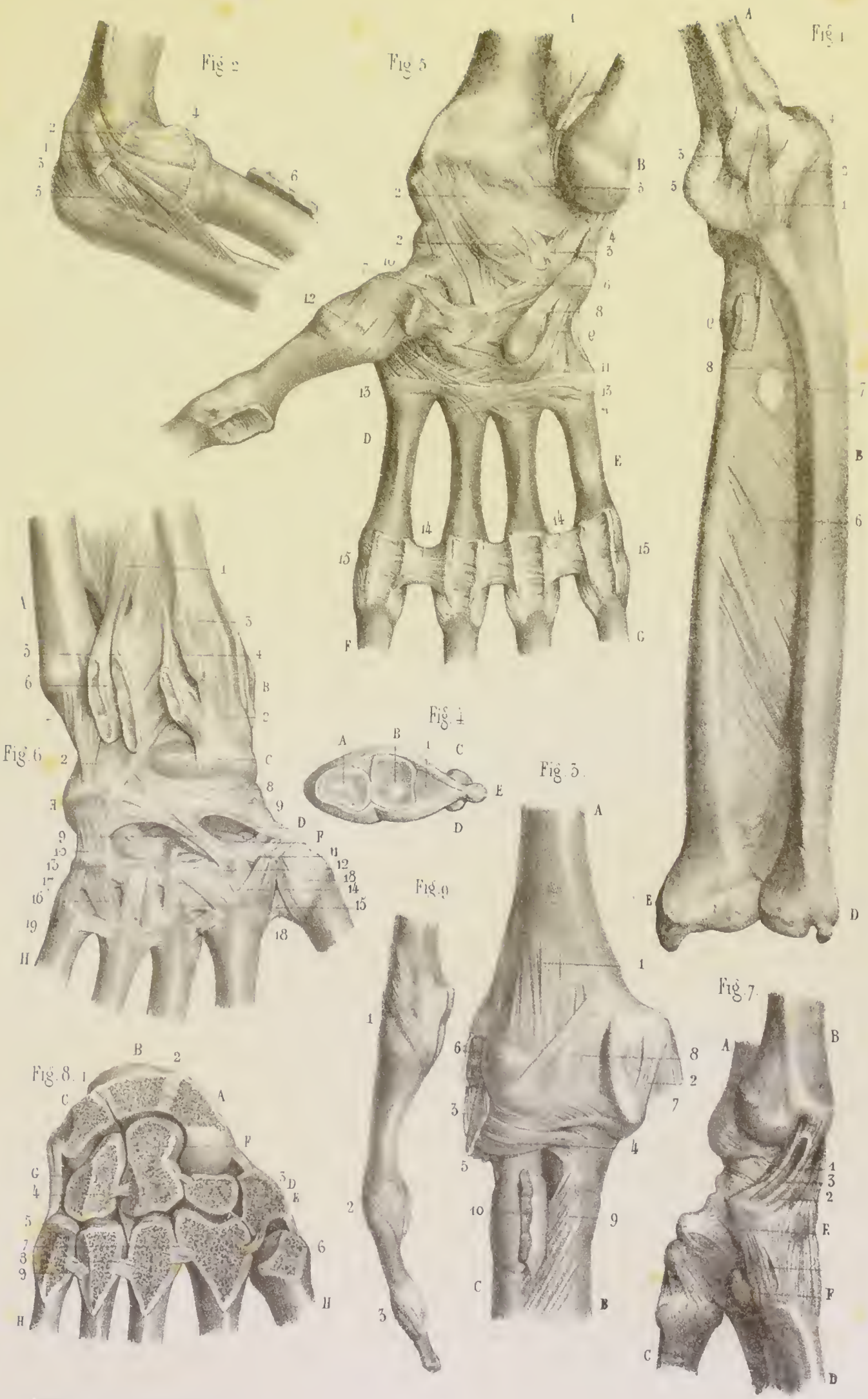

Emile Beau ad naturam del

Offic Litho Lemercier

Articulation huméro-cubitale. Fig. 1. *a*, extrémité inférieure de l'humérus. *b*, cubitus. *c*, radius. *d*, extrémité inférieure du cubitus. *e*, extrémité inférieure du radius.
1, ligament latéral interne de l'articulation huméro-cubitale. Ce ligament, confondu en partie avec le tendon, 2, du fléchisseur superficiel des doigts, s'étend de la tubérosité interne de l'humérus au côté interne de l'apophyse coronoïde du cubitus. 3, bandelette fibreuse étendue de l'apophyse coronoïde à l'apophyse olécrane. 4, ligament postérieur. 5, ligament antérieur. 6, ligament interosseux, dont les fibres sont obliquement dirigées de haut en bas et de dehors en dedans, du bord interne du radius au bord externe du cubitus. 7, ouverture qui donne passage à des vaisseaux. 8, *corde ligamenteuse de Weitbrecht*. 9, tendon du muscle biceps brachial.

Articulation huméro-cubitale. Fig. 2. *a*, extrémité inférieure de l'humérus. *b*, extrémité supérieure du cubitus. *c*, extrémité supérieure du radius.
1, ligament latéral externe de l'articulation huméro-cubitale. Ce ligament, confondu avec les tendons, 2, 3, des muscles extenseurs des doigts et court supinateur, 4, naît du sommet de la tubérosité externe de l'humérus : de là ses fibres vont se terminer en rayonnant, les unes sur le *ligament annulaire* du radius, les autres, 5, sur le côté externe de l'olécrane.

Articulation huméro-cubitale. Fig. 3. *a*, extrémité inférieure de l'humérus. *b*, extrémité supérieure du cubitus. *c*, extrémité supérieure du radius.
1, 2, 3, ligament antérieur de l'articulation huméro-cubitale : il est composé de fibres verticales, de fibres obliques et de fibres transverses. 4, *ligament angulaire* du radius. Ce ligament, disposé en forme d'anneau, s'insère par ses deux extrémités en avant et en arrière de la petite cavité sigmoïde du cubitus : il est intimement uni au ligament antérieur de l'articulation huméro-cubitale, aux tendons des muscles, 5, court supinateur, et 6, extenseur commun des doigts. 7, 8, tendons des muscles rond pronateur et fléchisseur des doigts. 9, *corde ligamenteuse de Weitbrecht*. 10, tendon du biceps brachial.

Articulation radio-cubitale. Fig. 4. *a-b*, surface articulaire inférieure du radius. *c-d*, petite tête du cubitus. *e*, apophyse styloïde du cubitus.
1, *ligament triangulaire* : il s'insère, par sa base, au bord inférieur de la petite cavité sigmoïde du radius, et, par son sommet, dans l'angle rentrant que forme la petite tête du cubitus avec l'apophyse styloïde.

Articulations de la main. Fig. 5 (face palmaire). *a*, extrémité inférieure du radius. *b*, extrémité inférieure du cubitus. *c-d-e*, os du métacarpe. *f-g*, premières phalanges.
1, ligament interosseux. 2-2-3, ligament antérieur, *radio-carpien*. Ce ligament naît du bord antérieur de l'extrémité inférieure du radius ; de là ses fibres vont s'insérer au scaphoïde, à l'os crochu, au grand os et au pyramidal. 4, ligament antérieur, *cubito-carpien*. Ce ligament naît dans la rainure qui sépare l'apophyse styloïde de la petite tête du cubitus ; de là ses fibres vont s'insérer au pyramidal et à l'os pisiforme. Ses fibres supérieures, à peu près horizontales, 5, vont s'attacher au bord inférieur du radius, en s'entre-croisant avec les fibres du ligament radio-carpien. 6-7, ligaments qui unissent le grand os au scaphoïde, au pyramidal, au trapèze et à l'os crochu. 8-9, ligaments inférieurs de l'os pisiforme, au nombre de deux : l'un, externe, 8, qui va se fixer à l'apophyse unciforme de l'os crochu ; l'autre, interne, 9, qui s'insère à l'extrémité supérieure des 4e et 5e métacarpiens. 10, ligament étendu du scaphoïde au trapèze et au trapézoïde. 11, ligaments qui unissent les os de la 2e rangée aux extrémités supérieures des métacarpiens. 12, capsule fibreuse unissant le trapèze au 1er métacarpien. 13-13, ligament unissant entre elles les extrémités carpiennes des métacarpiens. Ce ligament consiste en des faisceaux obliques étendus de l'un à l'autre métacarpien. 14-14, *ligament transverse palmaire*. 15, gaînes des tendons fléchisseurs : elles constituent le ligament antérieur des articulations métacarpo-phalangiennes.

Articulations de la main. Fig. 6 (face dorsale). *a*, extrémité inférieure du cubitus. *b*, extrémité inférieure du radius. *c-d-e*, os de la 1re rangée du carpe. *f*, os de la 2e rangée. *g-h*, os du métacarpe.
1, ligament interosseux. 2-2, ligament postérieur de l'articulation radio-carpienne, étendu du bord postérieur du radius aux faces postérieures du scaphoïde et du pyramidal. Ce ligament est fort mince : il est intimement uni aux gaînes fibreuses, 3, 4, 5, 6, des muscles extenseurs et radiaux. 7, ligament latéral interne de l'articulation radio-carpienne. 8-8, ligament dorsal unissant entre elles les deux rangées du carpe. Ce ligament consiste en quelques fibres obliquement étendues des os de la 1re rangée à ceux de la 2e rangée. 9, ligament étendu du scaphoïde au trapèze. 10, ligament unissant l'os pyramidal à l'os crochu. 11, 12, 13, ligaments unissant entre eux les os de la 2e rangée. 14, ligaments unissant aux os du carpe le 2e os du métacarpe. Ces ligaments sont au nombre de trois : un moyen, qui vient du trapézoïde ; un externe, qui vient du trapèze ; un interne, qui vient du grand os. 15, ligaments étendus du 3e os du métacarpe au grand os. 16, ligaments étendus du 4e os du métacarpe au grand os et à l'os crochu. 17, ligament étendu du 5e os du métacarpe à l'os crochu. 18, capsule fibreuse unissant le trapèze au 1er os du métacarpe. 19-19, ligaments unissant entre elles les extrémités supérieures des os du métacarpe.

Articulations de la main. Fig. 7 (bord cubital). *a*, extrémité inférieure du radius. *b*, extrémité inférieure du cubitus. *c-d*, os du métacarpe. *e*, os pisiforme. *f*, apophyse unciforme de l'os crochu.
1, ligament latéral interne de l'articulation radio-carpienne. Ce ligament s'étend de la base de l'apophyse styloïde du cubitus à l'os pisiforme et à la face postérieure du pyramidal : il est creusé d'une cavité, 3, qui communique avec l'articulation radio-carpienne. Le sommet de l'apophyse styloïde, encroûté de cartilage, est en rapport immédiat avec la face postérieure du pyramidal.

Articulations de la main. Fig. 8. *a*, *b*, *c*, os de la 1re rangée. *d*, *e*, *f*, *g*, os de la 2e rangée. *h-h*, os du métacarpe
1-2, ligaments interosseux de la 1re rangée du carpe : ils n'occupent que la partie la plus élevée des surfaces articulaires. 3-4, ligaments interosseux de la 2e rangée du carpe. 5, ligament interosseux étendu du grand os au côté interne du 3e métacarpien. 6, ligament interosseux, étendu du trapèze au côté externe du 2e métacarpien. 7-8-9, ligaments interosseux, unissant entre elles les extrémités supérieures des métacarpiens.

Articulations de la main. Fig. 9. 1, 2, 3, ligaments latéraux externes, unissant les 1res phalanges aux os du métacarpe, les 1res phalanges aux 2es, et les 2es aux 3es. Les ligaments latéraux internes sont moins dévoloppés que les ligaments latéraux externes : une semblable disposition existe pour le pied

Fig. 1, 2, 3. **Articulation temporo-maxillaire.** 1, ligament latéral externe; ce ligament s'étend du côté externe du condyle, au tubercule qui existe à la jonction des deux racines de l'arcade zygomatique. 2, ligament latéral interne; ce ligament est constitué par une bandelette aponévrotique très-mince, qui s'étend de l'épine du sphénoïde à l'espèce de crochet situé en dedans du canal dentaire inférieur. 3, cartilage inter-articulaire; sa face inférieure moulée sur le condyle est concave, sa face supérieure est alternativement convexe pour répondre à la cavité glénoïde, et concave pour répondre à la racine transverse de l'arcade zygomatique.

Fig. 4. **Articulation chondro-sternale.** *a*, sternum. *b*. appendice xyphoïde. *c*, *d*, *e*, cartilages costaux.

Les cartilages des sept premières côtes sont unis au sternum par deux ligaments, l'un antérieur et l'autre postérieur. Le ligament antérieur, appelé aussi *ligamen trayonné antérieur*, 1, 2, 3, s'entre-croise sur la ligne médiane avec celui du côté opposé et se termine sur le sternum en se confondant avec les insertions du muscle grand pectoral. Le *ligament rayonné postérieur* est très-mince. 4, *ligament chondro-xyphoïdien*. Ce ligament s'étend obliquement du cartilage de la septième côte à la face antérieure de l'appendice xyphoïde; là, il s'entre-croise avec le ligament du côté opposé. 5, 6, 7, lames fibreuses qui unissent entre eux les cartilages des 5e, 6e, 7e et 8e côtes.

Fig. 5, 6 et 7. **Articulation sterno-claviculaire.** *a*, extrémité interne de la clavicule. *b*, première pièce du sternum. *c*, cartilage de la première côte.

1, ligament orbiculaire; ce ligament s'étend du pourtour de la facette articulaire de la clavicule au pourtour de la facette articulaire du sternum. 2, ligament inter-claviculaire unissant entre elles les extrémités internes des clavicules; ce ligament adhère par quelques fibres à la fourchette du sternum. 3, cartilage inter-articulaire; il adhère au ligament orbiculaire, 4, au cartilage de la première côte, 5, à la clavicule. 6, ligament costo-claviculaire; ce ligament s'étend de la partie interne du premier cartilage costal à une surface rugueuse située sur la face inférieure de la clavicule près de son extrémité interne.

Fig. 8 et 9. **Articulation scapulo-humérale.** Fig. 8. *a*, extrémité externe de la clavicule. *b*, angle supérieur de l'omoplate. *c*, épine de l'omoplate. *d*, apophyse coracoïde, dont le sommet a été enlevé. *e*, extrémité supérieure de l'humérus.

Fig. 9. *a*, extrémité interne de la clavicule. *b*, extrémité externe de la clavicule. *c*, apophyse acromion. *d*, humérus.

Fig. 8 et 9. 1-1, *capsule fibreuse*, *ligament capsulaire;* ce ligament s'étend du pourtour de la cavité glénoïde au col anatomique de l'humérus. 2, *ligament accessoire* de la capsule fibreuse, *faisceau coracoïdien*, qui du bord antérieur de l'apophyse coracoïde vient se terminer sur cette capsule. 3, 3, tendons des muscles sous-épineux et petit rond. 4, tendon du muscle sous-scapulaire. La capsule fibreuse présente constamment, au niveau du tendon du sous-scapulaire, une ouverture qui laisse passer un prolongement de la synoviale, 5; pour bien apprécier les dimensions de ce prolongement il est nécessaire d'insuffler l'articulation. Au niveau de la coulisse bicipitale, la capsule fibreuse forme une espèce de pont sous lequel passe le prolongement de la synoviale, 6, qui enveloppe le tendon, 7, de la longue portion du muscle biceps brachial. 8, tendon du muscle grand pectoral.

Fig. 8. 9-10, ligaments qui unissent l'extrémité externe de la clavicule à l'apophyse coracoïde; ces ligaments sont au nombre de deux : l'un antérieur, 9, appelé *ligament trapezoïde*, et l'autre postérieur, 10, appelé *ligament conoïde* ou *rayonné*. 11, ligament qui convertit en trou l'échancrure coracoïdienne.

Fig. 9. 12, ligament qui unit à l'acromion l'extrémité externe de la clavicule. 13-14, ligament *coraco-acromien*, étendu du sommet de l'acromion à toute la longueur du bord postérieur de l'apophyse coracoïde.

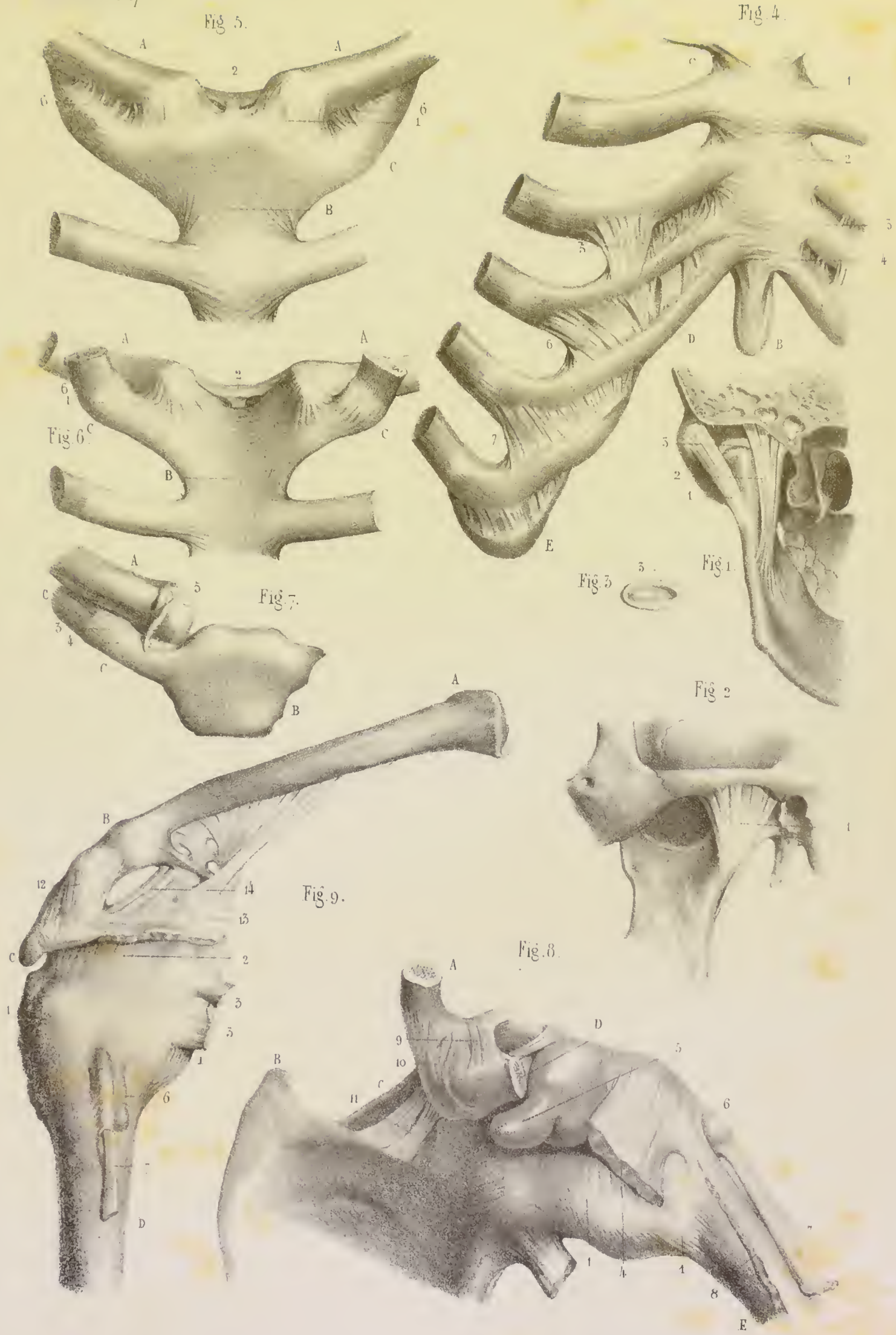

Emile Beau ad naturam del

Offic. litho Lemercier

E. Beau ad nat. del.

Lemercier et Cie Imp.

MEMBRES THORACIQUES.

LA MAIN.

La main est divisée en trois parties, qui sont : le *carpe*, le *métacarpe* et les *doigts*.

LE CARPE. — Le carpe est composé de huit os, disposés en deux rangées.

Première rangée du carpe. Fig. 1 et 2. 1, l'*os scaphoïde*. *a*, face dorsale ; *a'*, face palmaire. Sa face supérieure, *b*, s'articule avec le radius; sa face inférieure, *c*, s'articule avec le *trapèze* et le *trapézoïde* ; sa face interne, *d* et *e*, présente deux facettes qui s'articulent avec le *grand os* et l'*os semi-lunaire*. *f*, *apophyse du scaphoïde*.

2, l'*os semi-lunaire*. *a*, face dorsale; *a'*, face palmaire. Cet os s'articule par sa face supérieure, *b*, avec le radius; par sa face inférieure, *c*, avec le grand os et l'*os crochu*; par sa face interne, *d*, avec le *pyramidal*; par sa face externe, *e*, avec le scaphoïde.

3, l'*os pyramidal*. *a*, face dorsale; *a'*, face palmaire. Cet os s'articule par sa face supérieure, *b*, avec le cubitus, par sa face inférieure, *c*, avec l'os crochu, par sa face externe, *d*, avec le semi-lunaire; sa face interne, *e*, donne insertion à des ligaments. La face palmaire présente une petite facette, *f*, qui s'articule avec l'os pisiforme.

4, l'*os pisiforme*, qui s'articule, par une petite facette, *a*, avec l'os pyramidal.

Seconde rangée du carpe. Fig. 1 et 2. 5, l'*os trapèze*. *a*, face dorsale; *a'*, face palmaire : elle présente une coulisse limitée en dehors par une éminence, *b*, *apophyse du trapèze*. Sa face supérieure, *b*, s'articule avec la facette inférieure du scaphoïde. Sa face interne, *c* et *d*, présente deux facettes articulaires : l'une, inférieure, très-étroite, s'articule avec le 2e os du métacarpe; l'autre, supérieure, plus large, s'articule avec le trapézoïde; *e*, face inférieure, qui s'articule avec l'extrémité supérieure du 1er os du métacarpe ; *l*, face externe.

6, l'*os trapézoïde*. *a*, face dorsale; *a'*, face palmaire. Cet os s'articule par sa face supérieure, *b*, avec la facette inférieure du scaphoïde; par sa face interne, *c*, avec le grand os; par sa face externe, *d*, avec le trapèze; sa face inférieure, *e* et *f*, partagée en deux parties par une crête saillante, s'articule avec l'extrémité supérieure du 2e os du métacarpe.

7, le *grand os*. *a*, face dorsale; *a'*, face palmaire. Sa face supérieure, *b*, ou *tête du grand os*, s'articule avec le scaphoïde et le semi-lunaire. Sa face inférieure, *c*, présente trois facettes : la 1re s'articule avec l'extrémité supérieure du 2e os du métacarpe; la 2e, qui est la plus large des trois, s'articule avec l'extrémité supérieure du 3e os du métacarpe; la 3e, qui est très-petite, s'articule avec l'extrémité supérieure du 4e os du métacarpe. Sa face interne, *d*, présente à sa partie supérieure une facette qui s'articule avec l'os crochu ; sa face externe, *e*, présente inférieurement une petite facette qui s'articule avec le trapézoïde.

8, l'*os crochu*. *a*, face dorsale; *a'*, face palmaire : elle présente une apophyse saillante; *f*, *apophyse de l'os crochu*; *b*, face supérieure, qui s'articule avec le semi-lunaire ; *c*, face inférieure, qui s'articule avec les 4e et 5e os du métacarpe ; *d*, face interne, qui s'articule avec le pyramidal; *e*, face externe, qui s'articule avec le grand os.

LE MÉTACARPE. — 9-13, fig. 1 et 2, les cinq os du métacarpe. Fig. 1, *a*, face dorsale; fig. 2, *a*, face palmaire. *b*, extrémité supérieure; elle présente trois facettes articulaires : la facette moyenne, *b'*, s'articule avec une facette correspondante d'un des os du carpe; les facettes latérales externe et interne, *dd'*, s'articulent avec des facettes correspondantes des os du métacarpe. Pour quelques-uns de ces os, qui sont comme enchâssés dans les os du carpe, ces facettes latérales sont doubles de chaque côté ou sur l'un des deux côtés. Le 1er os du métacarpe, 9, n'a point de facettes latérales ; son extrémité supérieure présente une facette concave, d'arrière en avant, convexe transversalement, qui s'articule avec le trapèze. Le 5e, 13, ne présente qu'une facette latérale externe. *c*, extrémité inférieure : elle présente une tête ou condyle, *c'*, beaucoup plus étendue dans le sens de la flexion que dans celui de l'extension, et, sur les côtés, deux petites éminences, *e f*, séparées de la tête par une dépression.

LES DOIGTS. — 14-18, fig. 1 et 2, *premières phalanges des doigts*. Fig. 1, *a*, face dorsale convexe; fig. 2, *a*, face palmaire : creusée en gouttière. L'extrémité supérieure, *b*, présente une cavité glénoïde qui reçoit le condyle du métacarpien correspondant; l'extrémité inférieure, *c*, présente une poulie articulaire.

19-22, fig. 1 et 2, *secondes phalanges des doigts*. Le pouce n'a pas de seconde phalange. Fig. 1, face dorsale; fig. 2, face palmaire. *a*, extrémité supérieure, qui s'articule avec la 1re phalange; *b*, extrémité inférieure, qui s'articule avec la 3e phalange.

23-27, fig. 1 et 2, *troisièmes phalanges des doigts*. *c*, extrémité supérieure, qui s'articule avec la seconde phalange; *d*, extrémité inférieure.

Fig. 3, surfaces articulaires inférieures du radius et du cubitus. *a*, extrémité inférieure du radius : elle présente une surface articulaire, *b c*, divisée en deux portions par une crête. La portion externe de cette surface, *b*, s'articule avec le scaphoïde; la portion interne, *c*, s'articule avec le semi-lunaire. *d*, apophyse styloïde du radius. *e*, petite tête du cubitus : elle présente une surface plane qui s'articule avec le pyramidal. *f*, apophyse styloïde du cubitus.

Fig. 4, facettes articulaires supérieures des os de la 1re rangée. *a*, le scaphoïde ; *b*, facette du scaphoïde ; *c*, facette du semi-lunaire ; *d*, facette du pyramidal : *e*, l'os pisiforme; *f*, le trapèze; *g*, le trapézoïde et le grand os; *h*, apophyse de l'os crochu; *j*, apophyse du trapèze. Ces facettes constituent, par leur réunion, une surface articulaire convexe, qui est reçue dans la cavité que forment le radius et le cubitus. (*Voyez* fig. 3.)

Fig. 5, facettes articulaires inférieures des os de la 1re rangée. *a*, apophyse du scaphoïde; *b*, facette du scaphoïde; *c*, semi-lunaire; *d*, sa facette; *e*, le pyramidal; *f*, sa facette; *g*, l'os pisiforme.

Fig. 6, facettes articulaires supérieures des os de la 2e rangée. *a*, le trapèze; *b*, son apophyse; *c*, sa facette. *d*, le trapézoïde; *e*, sa facette. *f*, le grand os; *g*, tête du grand os; *i*, facette de l'os crochu; *j*, apophyse de l'os crochu. Ces facettes réunies forment une surface convexe et une surface concave. La surface convexe est formée par le grand os et l'os crochu ; elle est reçue dans une cavité formée par les facettes inférieures des os de la 1re rangée. La surface concave est formée par le trapèze et le trapézoïde; elle répond au scaphoïde.

Fig. 7, facettes articulaires inférieures des os de la 2e rangée : elles s'articulent avec les cinq os du métacarpe. *a*, le trapèze; *b*, sa facette; *c*, facette du trapézoïde; *d*, facette du grand os; *e*, facette de l'os crochu; *f*, son apophyse.

MEMBRES THORACIQUES.

L'AVANT-BRAS.

L'avant-bras est composé de deux os, le *cubitus* et le *radius*.

LE CUBITUS.

Fig. 1, vue antérieure du cubitus du côté droit ; fig. 2, vue postérieure ; fig. 3, vue externe et postérieure.

Fig. 1, 2 et 3. *a*, le corps ; *b*, l'extrémité supérieure ; *c*, l'extrémité inférieure. *d*, fig. 1, face antérieure : elle présente, *e*, l'orifice du conduit nourricier de l'os. *ff*, fig. 2 et 3, face postérieure, divisée en deux portions inégales par une crête verticale. *g*, fig. 3, face interne. *h-h*, fig. 1, bord antérieur mousse et arrondi. *i-i*, fig. 3, bord postérieur, saillant dans ses trois quarts supérieurs. *j-j*, fig. 1 et 2, bord externe, mince et tranchant à sa partie moyenne.

Extrémité supérieure du cubitus. *k*, fig. 1, 2 et 3, *apophyse olécrane*. *l*, fig. 1 et 2, *apophyse coronoïde*. *m-n*, *grande cavité sygmoïde du cubitus*, divisée transversalement en deux portions par une sorte de scissure : la portion verticale, *m*, est formée par la face antérieure de l'apophyse olécrane, et la portion horizontale, *n*, par la face supérieure de l'apophyse coronoïde. Cette cavité est en outre divisée verticalement, depuis le sommet de l'olécrane jusqu'à l'extrémité antérieure de l'apophyse coronoïde, par une ligne saillante qui est reçue dans la gorge de la poulie humérale. *o*, fig. 2, *petite cavité sygmoïde du cubitus*, qui s'articule avec la *tête du radius*. *p*, empreinte rugueuse qui donne insertion au muscle brachial antérieur.

Extrémité inférieure. *q*, fig. 1, 2 et 3, *tête du cubitus* : elle s'articule en bas, par une surface plane, avec le pyramidal, et en dehors, par une petite facette convexe, *r*, fig. 1 et 2, avec l'extrémité inférieure du radius. *s*, fig. 2 et 3, *apophyse styloïde du cubitus*. *t*, coulisse qui donne passage à un tendon.

LE RADIUS.

Fig. 4, vue antérieure du radius du côté droit ; fig 5, vue postérieure.

Fig. 4 et 5. *a*, le corps ; *b*, l'extrémité supérieure ; *c*, l'extrémité inférieure. *d*, fig. 4, face antérieure : elle présente, *e*, l'orifice du conduit nourricier de l'os. *f*, fig. 5, face postérieure. *g*, fig. 4 et 5, face externe. *h*, fig. 4, bord antérieur convexe et arrondi. *i-i*, fig. 4 et 5, bord interne mince et tranchant. *j*, fig. 5, bord postérieur.

Extrémité supérieure du radius. *k*, fig. 4 et 5, *tête du radius*. *l*, bordure articulaire de la tête du radius, qui est reçue dans la petite cavité sygmoïde du cubitus. *m*, *col du radius*. *n*, *tubérosité bicipitale*.

Extrémité inférieure. *o*, fig. 4 et 5, *apophyse styloïde du radius*. *p*, fig. 5, coulisses de l'extrémité inférieure du radius, qui donnent passage à des tendons. *q*, cavité articulaire qui reçoit le scaphoïde et le semi-lunaire. *r*, cavité sygmoïde qui reçoit la tête du cubitus.

E. Beau ad nat. del.

Lemercier et Cie Imp.

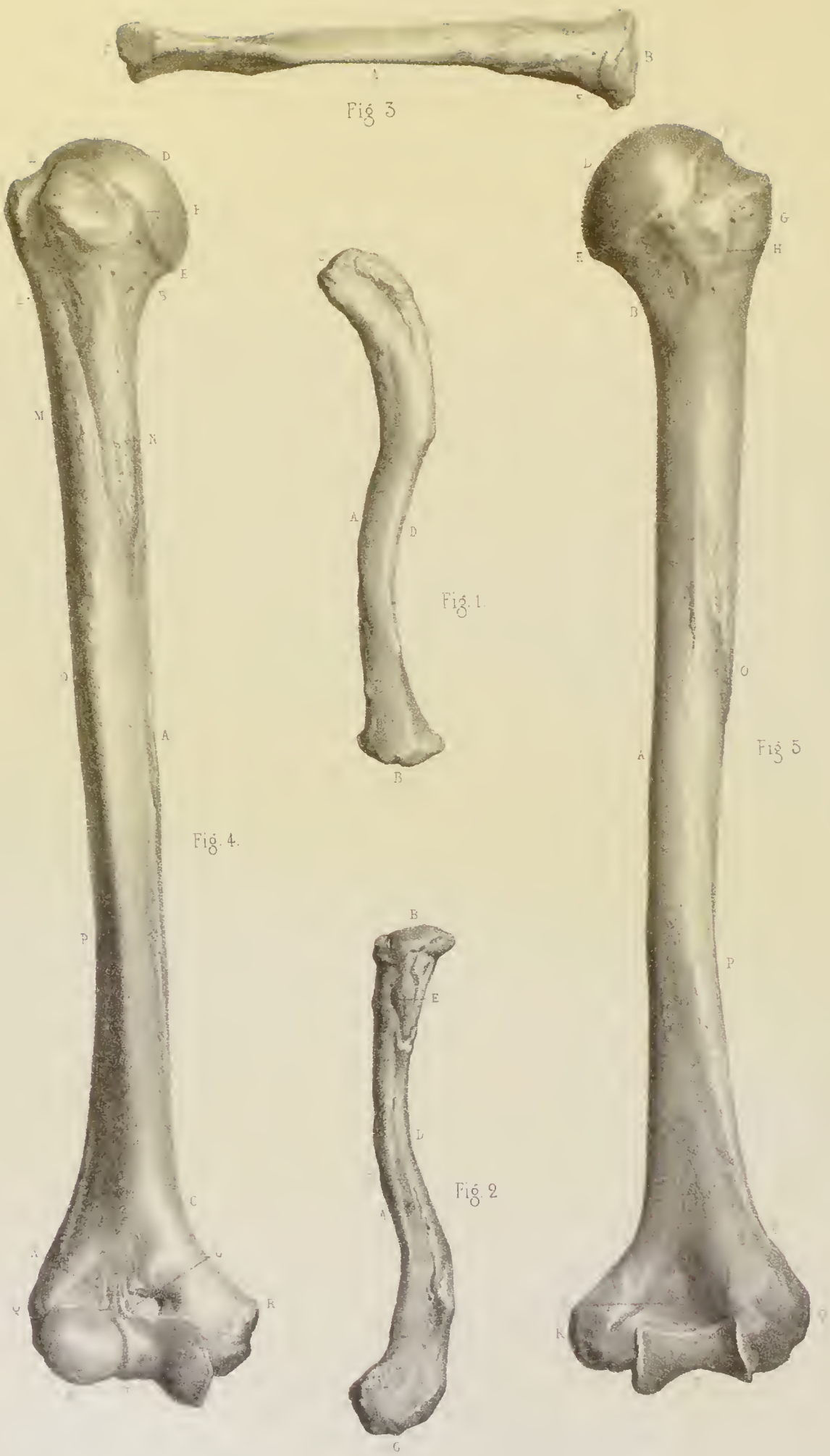

Emile Beau ad naturam del

Offic. Litho. Auguste Bry.

MEMBRES THORACIQUES.

LA CLAVICULE.

Fig. 1. Face supérieure de la clavicule du côté droit. *a*, le corps; *b*, l'extrémité interne; *c*, l'extrémité externe; *d*, le bord postérieur.

Fig. 2. Face inférieure de la clavicule du côté droit. *a*, le corps; *b*, l'extrémité interne; elle présente une surface articulaire qui s'articule avec le sternum; *c*, l'extrémité externe; elle offre une petite facette qui s'articule avec une facette correspondante sur le bord supérieur de l'acromion. *d*, le bord postérieur; *e*, rugosités qui donnent insertion au ligament *costo-claviculaire*. *g*, gouttière destinée à loger un muscle nommé *sous-clavier*; *f*, crête rugueuse pour l'insertion des ligaments qui unissent la clavicule à l'apophyse coracoïde.

Fig. 3. Bord antérieur de la clavicule du côté droit. *a*, le corps; *b*, l'extrémité interne ou sternale; *c*, l'extrémité externe ou acromiale; *e*, rugosités.

LE BRAS.

L'HUMÉRUS.

Fig. 4. Face antérieure de l'humérus du côté droit. Fig. 5. Face postérieure.

Fig. 4 et 5. *a*, le corps; *b*, l'extrémité supérieure; *c*, l'extrémité inférieure; *d*, tête de l'humérus, qui s'articule avec la cavité glénoïde de l'omoplate; *e*, *e*, col de l'humérus. *f*, fig. 4, la *petite tubérosité* de l'humérus et sa facette d'insertion pour le muscle *sous-scapulaire*. *g*, fig. 4 et 5, la *grosse tubérosité* de l'humérus : elle présente trois facettes d'insertions musculaires, *h*, *i*, *k*, *l*, fig. 4, *coulisse bicipitale*. *m*, son bord antérieur, saillant et rugueux, semble être un prolongement de la grosse tubérosité; il se confond inférieurement avec l'*empreinte deltoïdienne*, *o*, fig. 4 et 5. *n*, fig. 4, son bord postérieur est moins saillant et plus court : il doit être considéré comme un prolongement de la petite tubérosité. *pp*, fig. 4 et 5, *gouttière de torsion*; *qq*, *épicondyle*; *rr*, *épitrochlée*. *s*, fig. 4, *condyle*. *t*, fig. 4 et 5, *trochlée*. *v*, fig. 5, cavité *olécrânienne*. *u*, fig. 4, cavité *coronoïde*. *x*, fig. 4, petite dépression au-dessus du condyle.

MEMBRES THORACIQUES.

Le membre thoracique est composé de quatre parties : 1° l'*épaule*, 2° le *bras*, 3° l'*avant-bras*, 4° la *main*.

1° *L'ÉPAULE.*

L'épaule est composée de deux os, l'omoplate et la clavicule.

L'OMOPLATE.

L'omoplate du côté droit, vue, fig. 1, par sa face postérieure; fig. 2, par sa face antérieure; fig. 3, par sa face supérieure; fig. 4, par son bord antérieur.

a, fig. 1, 2, 3, angle supérieur. *b*, fig. 1, 2, 4, angle inférieur. *d*, fig. 1, 2, 3, 4, angle antérieur; il offre une cavité nommée *glénoïde*, *d*, fig. 3 et 4, qui s'articule avec la tête de l'humérus. *d'*, fig. 2 et 3, col de l'omoplate. *a-b*, fig. 1 et 2, bord postérieur de l'omoplate : un angle très-obtus, *a'*, sépare son quart supérieur, *a-a'*, de ses trois quarts inférieurs, *a'-b*. *a-c*, fig. 2, 3, bord supérieur ou cervical; *c'*, échancrure. *b-d*, fig. 1, 2, 4, bord antérieur ou axillaire; ce bord, beaucoup plus épais que les autres; est divisé en deux lèvres par une cannelure plus ou moins profonde. *e-e*, fig. 2 et 4, lèvre interne du bord antérieur; *e'-e'*, fig. 4, lèvre externe. *f*, fig. 1, 4, rugosités qui donnent insertion à la longue portion du triceps brachial. *g*, fig. 1, 3, *épine* de l'omoplate : son bord postérieur, très-épais, est divisé en deux lèvres, *g*, fig. 1 et 3, la lèvre supérieure; *g'*, la lèvre inférieure; il présente en *a'*, fig. 1, une petite facette triangulaire. *h*, fig. 1, 2, 3, 4, apophyse *acromion*; *h'*, fig. 1, 2, 3, son bord supérieur et la facette qui s'articule avec l'extrémité externe de la clavicule; *h''*, son bord inférieur. *i*, fig. 1, 2, 3, 4, apophyse *coracoïde*; *k*, fig. 3, 4, sa base; *l*, son sommet. *m*, fig. 1, 3, 4, fosse *sus-épineuse*, formée, en grande partie, par la face supérieure de l'épine. *n*, fig. 1, fosse *sous-épineuse* : elle offre une longue gouttière, *o*, limitée en avant par une crête verticale, *pp*. *q*, fig. 2, fosse sous-scapulaire; *rr*, gouttières et crêtes qui les séparent.

Pl. 15 Tome I

Fig 4

Fig 1

Fig 3

Emile Beau ad naturam del.

Offic. Litho. Auguste Bry

MEMBRES ABDOMINAUX.

Le membre abdominal se divise en quatre parties, qui sont : la hanche, la cuisse, la jambe, le pied.

LA HANCHE.

La hanche est composée d'un seul os, nommé l'*os coxal*.

OS COXAL.

Fig. 1 et 2. *Face fémorale de l'os coxal* du côté droit. Elle est inclinée en bas et en dehors dans sa portion supérieure, en avant et en bas dans sa portion inférieure.

Fig. 1. Portion supérieure de la face fémorale. Elle présente une espèce de fosse alternativement convexe et concave, nommée *fosse iliaque externe*, parcourue par deux lignes saillantes : l'une, postérieure, *a*, est appelée *ligne demi-circulaire supérieure ;* l'autre, antérieure, *a'-a'*, beaucoup plus étendue, est appelée *ligne demi circulaire inférieure*. L'espace compris entre ces deux lignes courbes est concave ; l'espace compris entre la ligne courbe inférieure et le bord de la cavité *cotyloïde*, *b*, est concave de haut en bas, et convexe d'avant en arrière. *c*, empreintes musculaires. *d*, trou nourricier.

Fig. 2. Portion inférieure de la face fémorale. *b*, la *cavité cotyloïde ; b' arrière-fond de la cavité cotyloïde; e-c*, pourtour de la cavité cotyloïde, appelé *sourcil cotyloïdien ; e'*, *échancrure cotyloïdienne. f-f'*, rainures transversales au-dessus et au-dessous de la cavité cotyloïde. *g*, *trou sous-pubien*, de forme ovalaire chez l'homme, de forme triangulaire chez la femme. *h-h*, demi-circonférence externe du trou sous-pubien; *h'-h'*, demi-circonférence interne.

Fig. 3. *Face interne de l'os coxal*. *g*, orifice interne du trou sous-pubien ; *g'*, *goutière sous-pubienne* : son bord antérieur, *h*, se continue avec la demi-circonférence externe du trou sous-pubien; son bord postérieur, *h'*, se continue avec la demi-circonférence interne. *i*, rebord saillant qui fait partie du détroit supérieur du bassin. *k*, *fosse iliaque interne*. *l*, trou nourricier. *m*, *surface auriculaire :* elle s'articule avec le sacrum. *n*, surface convexe très-raboteuse, qui porte le nom de *tubérosité de la crête iliaque*.

Fig. 1, 2, 3. *l'-l'*, le *bord supérieur* de l'os coxal, contourné en forme d'S italique : il porte le nom de *crête iliaque ;* on lui considère deux lèvres et un interstice ; *m'm'*, fig. 2 et 3, la lèvre interne ; *n'-n'*, fig. 1 et 2, la lèvre externe ; *o-o*, fig. 1 et 2, l'interstice.

Fig. 2 et 3. *p-p''*, le *bord inférieur*, divisé en deux parties; la partie antérieure, *p-p'*, est verticale : elle présente une surface elliptique rugueuse, qui, avec une semblable de l'os opposé, forme la *symphyse pubienne*. La partie postérieure, *p'p''*, est recourbée en dehors : elle concourt à former l'*arcade pubienne*.

Fig. 2 et 3. *q-v*, le *bord antérieur*. *q*, fig. 1, 2, 3, l'*épine iliaque antérieure* et *supérieure; q'*, échancrure supérieure ; *r*, l'*épine iliaque antérieure et inférieure*. Fig. 2 et 3, *r'*, échancrure inférieure. *s*, *éminence ilio-pectinée ; s'*, fig. 2, *surface pectinée* : son bord antérieur, *t*, se continue avec la demi-circonférence externe du trou sous-pubien; son bord postérieur, nommé *crête du pubis*, *t'*, fig. 2 et 3, se continue avec le rebord saillant, qui fait partie du détroit supérieur du bassin. *u*, fig. 2, l'*épine du pubis*. *v*, fig. 2 et 3, l'*angle du pubis*.

Fig. 1, 2, 3. *x-z'*, le *bord postérieur*. Fig. 2 et 3, *x*, l'*épine iliaque postérieure* et *supérieure* ; *x'*, l'*épine iliaque postérieure et inférieure ; y*, la *grande échancrure sciatique ; y'*, l'*épine sciatique z*, la *petite échancrure sciatique ; z'*, fig. 1, 2, 3, la *tubérosité de l'ischion*.

MEMBRES ABDOMINAUX.

LA CUISSE.

La cuisse est composée d'un seul os, qui est *le fémur*.

LE FÉMUR.

Fig. 1, vue antérieure du fémur du côté droit; fig, 2, vue postérieure; fig. 3, extrémité inférieure vue de face (3/4 de nature).

Fig. 1 et 2. *a*, le corps du fémur; *b*, l'extrémité supérieure; *c*, l'extrémité inférieure. Fig. 1, *d-d*, la face antérieure du fémur; fig. 2, *e-e*, la face interne; *f-f*, la face externe; *e'*, trou nourricier; *g-g*, fig. 1 et 2, les bords latéraux; épais et arrondis, ils se distinguent à peine des faces. *h*, fig. 2, le bord postérieur; épais et rugueux, il porte le nom de *ligne âpre du fémur*; on lui considère une lèvre externe, *h'*, une lèvre interne, *h''*, et un interstice, *h*. La ligne âpre est bifurquée supérieurement et inférieurement. *i*, branche interne de la bifurcation supérieure; *i'-i'*, branche externe: celle ci présente sur son trajet une éminence rugueuse, *k*. Des deux branches de la bifurcation inférieure, l'interne, peu marquée, *l*, répond au passage des *vaisseaux fémoraux*, elle se termine à une éminence, *m*; l'externe, plus saillante, *l'*, se termine à une éminence, *m'*. Ces deux branches circonscrivent une surface triangulaire qui répond aux *vaisseaux poplités*.

Fig. 1 et 2. *o*, la *tête du fémur*: elle présente à son sommet une dépression, *o'*, qui donne insertion au ligament inter-articulaire. *p*, le *col du fémur*: il s'unit avec le corps de l'os, suivant un angle plus ou moins ouvert; cet angle est très-obtus chez l'homme et presque droit chez la femme. *q*, le bord supérieur du col: il est plus long en arrière qu'en avant; *q'*, le bord inférieur, plus long que le bord supérieur. *r*, le *grand trochanter*: à cette éminence, fig. 2, s termine la branche externe de la bifurcation supérieure de la ligne âpre du fémur. *r'*, fig. 2, la *cavité digitale* du grand trochanter. *s*, le *petit trochanter*: cette éminence, fig. 2, se continue inférieurement avec la branche interne de la bifurcation supérieure de la ligne âpre. *s' s'*, fig. 1, ligne saillante qui unit antérieurement ces deux éminences. *t t'*, fig. 2, crête rugueuse très-épaisse, qui unit postérieurement ces deux éminences.

Fig. 1, 2 et 3. *u*, *u-u*, le *condyle externe* du fémur; *u'* et *u'-u'*, le *condyle interne*: le condyle interne est moins épais, et se prolonge un peu plus en arrière et en bas que le condyle externe. Ces deux condyles sont séparés en arrière par une échancrure, *v*, fig. 2 et 3, appelée *échancrure inter-condylienne*. *x*, fig. 3, la *facette interne* du condyle externe; *x'*, la facette externe du condyle interne; ces deux facettes sont profondément excavées, pour donner insertion à un ligament. Les deux condyles se réunissent en avant pour former une espèce de poulie articulaire, *y*, fig. 1 et 3, appelée *trochlée fémorale*. La portion de trochlée qui appartient au condyle est moins large et moins saillante que celle qui appartient au condyle externe. *z*, la *tubérosité externe* du fémur; *z'*, la *tubérosité interne*.

Fig. 4. *Extrémité supérieure du tibia* (vue de face). Elle présente deux cavités articulaires, *a* et *b*, *condyles du tibia*, qui s'articulent avec les condyles du fémur. La cavité externe, *a*, est moins profonde que la cavité interne, *b*. Ces deux cavités sont séparées par une éminence, *c*, qui porte le nom d'*épine du tibia*. *d-d*, *tubérosité externe du tibia*; *d'-d'*, *tubérosité interne*. *e*, *échancrure inter-condylienne*. *f*, *tubérosité antérieure*.

LA ROTULE.

Fig. 5. *Face antérieure de la rotule du côté droit*. *a-b*, la base. *c*, le sommet.

Fig. 6. *Face postérieure de la rotule*. *a-b*, la base. *c*, le sommet. *d*, rebord saillant qui sépare deux surfaces articulaires. La surface articulaire interne, *e*, est moins large et moins profonde que la surface articulaire externe, *f*. Ces deux surfaces s'articulent avec la partie antérieure des condyles du fémur.

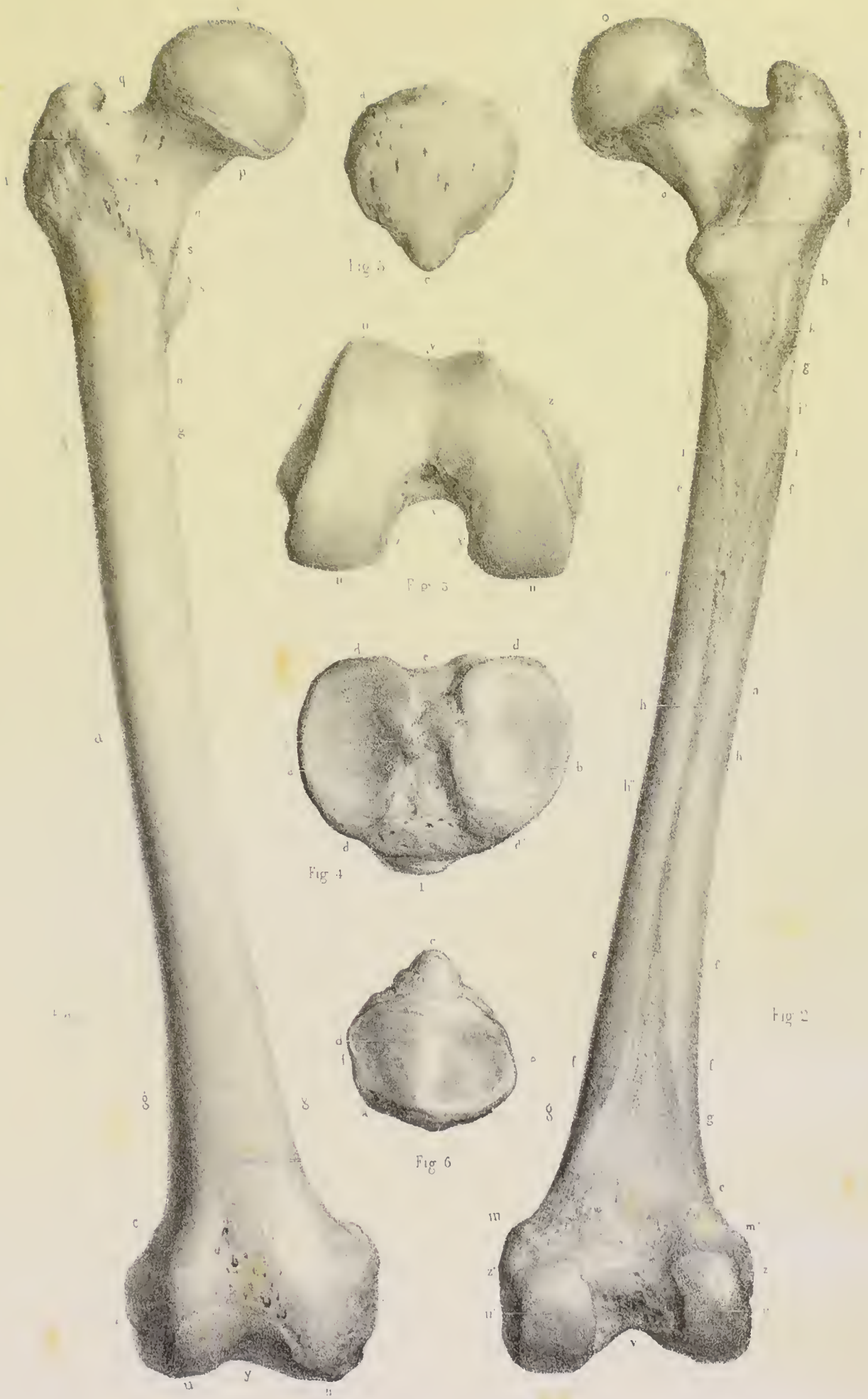

Emile Beau ad naturam del.

Lithe Artus

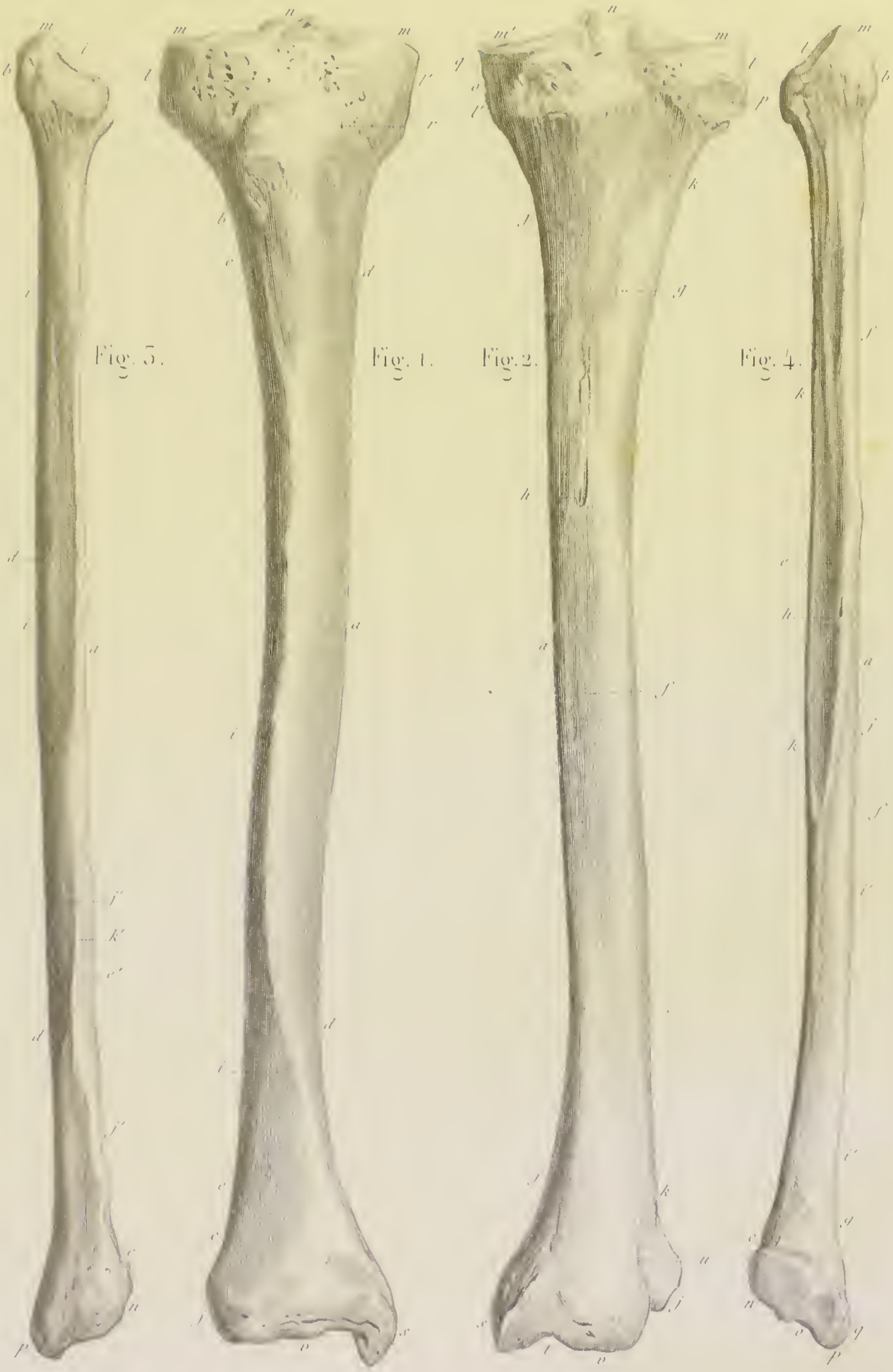
Fig. 3.
Fig. 1.
Fig. 2.
Fig. 4.

MEMBRES ABDOMINAUX.

LA JAMBE.

La jambe est composée de deux os, le *tibia* et le *péroné*.

LE TIBIA.

Fig. 1, vue antérieure du tibia du côté droit ; fig. 2, vue postérieure.

Fig. 1 et 2, *a*, le corps; *b*, l'extrémité supérieure; *c*, l'extrémité inférieure. *d-d*, fig. 1, face interne. *e-e*, face externe, inclinée en avant dans sa partie inférieure. Fig. 2, *f*, face postérieure : elle présente supérieurement une ligne rugueuse, *g*, obliquement dirigée de haut en bas et de dehors en dedans. Au-dessous de cette ligne, *h*, orifice du conduit nourricier de l'os. *i-i*, fig. 1, bord antérieur. Ce bord, mousse et arrondi dans son quart inférieur, saillant dans ses trois quarts supérieurs, porte le nom de *crête du tibia*. *j-j*, fig. 2, bord interne ; *k-k*, bord externe qui donne insertion au ligament inter-osseux.

Extrémité supérieure du tibia. Fig. 1 et 2, *l l'*, *tubérosité du tibia*; *m m'*, *cavités glénoïdes*, séparées l'une de l'autre par une éminence, *n*, qui porte le nom d'*épine du tibia*. La tubérosité interne, *l'*, fig. 2, plus volumineuse que l'externe, est creusée en arrière d'une gouttière, *o*, qui loge un tendon ; la tubérosité externe, *l*, présente en arrière une petite facette, *p*, qui s'articule avec la tête du péroné. *q*, échancrure qui sépare les deux tubérosités. *r*, *tubérosité antérieure* du tibia.

Extrémité inférieure. Fig. 1 et 2, *s*, malléole interne : sa face postérieure présente une gouttière, *t*, fig. 2, qui donne passage à deux tendons; sa face interne fait partie de la cavité articulaire de l'extrémité inférieure du tibia, *v* (*voyez* pl. 22, fig. 3). *u*, fig. 2, surface triangulaire concave, dont la partie supérieure, rugueuse, donne insertion à un ligament, et la partie inférieure, lisse, s'articule avec l'extrémité inférieure du péroné.

LE PÉRONÉ.

Fig. 3, vue antérieure du péroné du côté droit; fig. 4, vue postérieure.

Fig. 3 et 4, *a*, le corps ; *b*, l'extrémité supérieure ; *c*, l'extrémité inférieure ; *d d*, fig. 3, face externe : un peu tournée en avant supérieurement, elle est inclinée en arrière inférieurement. *e*, fig. 4, face interne, partagée en deux portions inégales par une crête verticale qui donne insertion au ligament inter-osseux : cette face est déviée en avant dans sa partie inférieure, *e'*, fig. 3. *f-f*, fig. 4, face postérieure : cette face, un peu externe supérieurement, devient interne inférieurement ; elle se termine par une surface rugueuse, *g*. *h*, orifice du conduit nourricier de l'os. *i-i*, fig. 3, bord externe, qui devient postérieur inférieurement, *i'-i'*, fig. 4. *j-j*, fig. 4, bord interne, mince et tranchant à la partie moyenne : ce bord devient un peu antérieur inférieurement, *j'-j'*, fig. 3. *k-k*, fig. 4, bord antérieur, qui devient externe inférieurement, *k'*, fig. 3, et se termine par une bifurcation.

L'extrémité inférieure, ou *tête du péroné*, présente en dedans une facette, *l*, fig. 3 et 4, qui s'articule avec une facette correspondante du tibia, et, en dehors, une apophyse, *m*, *apophyse styloïde* du péroné.

L'extrémité inférieure, ou malléole externe, présente en dedans une facette, *n*, fig. 3 et 4, qui s'articule avec l'*astragale*. *o*, dépression qui donne insertion à un ligament. *p*, sommet de la malléole. *q*, coulisse qui donne passage à deux tendons.

MEMBRES ABDOMINAUX.

LE PIED.

Le pied est divisé en trois parties, qui sont le *tarse*, le *métatarse* et les *orteils*.

LE TARSE.

Le tarse est composé de sept os, disposés sur deux rangées.

Première rangée du tarse. Fig. 1. 1, l'*astragale*. Sa face supérieure, *a*, disposée en forme de trochlée, s'articule avec l'extrémité inférieure du tibia : elle se continue sur les faces interne et externe, *b* et *c*, avec deux facettes articulaires qui répondent aux malléoles. *d*, *col de l'astragale*. *e*, *tête de l'astragale* : elle présente une surface articulaire, *f*, qui répond à la face postérieure du scaphoïde; *g*, coulisse qui donne passage à un tendon. Fig. 2. 1, l'astragale. Sa face inférieure présente deux facettes articulaires, *a* et *b*, séparées par une rainure transversale, *c*. *d*, face antérieure ou scaphoïdienne. *e*, coulisse pour un tendon. *f*, face interne. *g*, face externe. — Fig. 1. 2, le *calcanéum*. Sa face supérieure présente deux facettes articulaires, *a* et *b*, correspondantes aux facettes de la face inférieure de l'astragale; ces deux facettes sont séparées par une rainure, *c*. La facette antérieure est supportée par une éminence latérale, *d*, qui porte le nom de *petite apophyse du calcanéum*; la face antérieure, *e*, s'articule avec le cuboïde : elle est supportée par une apophyse, *f*, qui porte le nom de *grande apophyse du calcanéum*. *g*, face externe ; *h*, face interne; *i*, face postérieure. Fig. 2. 2, le calcanéum. *a*, face inférieure ; *b*, *tubérosité du calcanéum*; *c*, face antérieure ou *cuboïdienne*; *d*, face inférieure de la petite apophyse; *e*, face interne; *f*, face externe, qui présente deux coulisses, *g*.

Seconde rangée du tarse. Fig. 1. 3, le *cuboïde*. *a*, face supérieure ; *b*, face postérieure ou *calcanéenne*. *c*, *apophyse du cuboïde* ; *d*, face antérieure, qui s'articule avec les 4e et 5e métatarsiens ; *e*, face interne, qui s'articule avec le troisième cunéiforme, et souvent avec le scaphoïde ; *f*, bord externe. Fig. 2. 3, le cuboïde. *a*, face inférieure : elle présente une coulisse, *b*, limitée en arrière par une crête saillante, *c*. *d*, face postérieure ; *e*, face antérieure ; *f*, face interne ; *g*, apophyse. — Fig. 1. 4, le *scaphoïde*. *a*, face supérieure ; *b*, face postérieure concave, qui reçoit la tête de l'astragale ; *c*, *d*, *e*, face antérieure qui présente trois facettes articulaires répondant aux trois cunéiformes; *f*, *apophyse du scaphoïde* ; *g*, bord externe. Fig. 2. 4, le scaphoïde. *a*, face inférieure ; *b*, apophyse ; *c*, face postérieure ou *astragalienne* ; *d*, face antérieure ; *e*, facette qui s'articule avec le cuboïde. — Fig. 1. 5, le *premier cunéiforme*. *a*, face supérieure ; *b*, face externe; elle présente une facette articulaire, qui répond en arrière au 2e cunéiforme, et en avant au 2e métatarsien ; *c*, face interne ; *d*, face postérieure, qui s'articule avec le scaphoïde ; *e*, face antérieure qui s'articule avec le 1er métatarsien. Fig. 2. 5, le 1er cunéiforme. *a*, face inférieure rugueuse ; *b*, face postérieure ; *c*. face antérieure ; *d*, face externe ; *e*, face interne. — Fig. 1. 6, le *deuxième cunéiforme*. *a*, face supérieure ou *base* ; *b*, face externe, qui s'articule avec le 3e cunéiforme ; *c*, face interne, qui s'articule avec le 1er cunéiforme ; *d*, face postérieure, qui s'articule avec le scaphoïde ; *e*, face antérieure, qui s'articule avec le 2e métatarsien. Fig. 2. 6, le 2e cunéiforme. *a*. face inférieure ou *sommet* ; *b*, face postérieure ; *c*, face antérieure ; *d*, face externe ; *e*, face interne. — Fig. 1. 7, le *troisième cunéiforme*. *a*, face supérieure ou *base* ; *b*, face externe, qui s'articule avec le cuboïde ; *c*, face interne, qui s'articule en avant avec le 2e métatarsien, et en arrière avec le 2e cunéiforme ; *d*, face postérieure, qui s'articule avec le scaphoïde ; *e*, face antérieure, qui s'articule avec le 3e métatarsien. Fig. 2. 7. le 3e cunéiforme. *a*, face antérieure ou *sommet*, *b*, face postérieure ; *c*, face antérieure ; *d*, face externe ; *e*, face interne.

LE MÉTATARSE.

Fig. 1 et 2. 8-12, les cinq os du métatarse. Fig. 1, *a*, face supérieure ; fig. 2, *a*, face inférieure. *b*, extrémité postérieure : elle présente trois facettes articulaires ; l'une, moyenne, *b'*, s'articule avec une facette correspondante d'un des os du tarse; les deux autres, latérales *d* et *e*, correspondent à des facettes des métatarsiens voisins. Pour quelques-uns de ces os, qui sont comme enchâssés entre les os du tarse, ces facettes sont doubles de chaque côté ou sur l'un des deux côtés. Le 1er métatarsien, qui est le plus volumineux de tous, ne présente pas de facettes latérales; le 5e n'a qu'une facette latérale interne : la facette externe est remplacée par une apophyse, *f*. L'extrémité antérieure, *c*, présente une tête ou *condyle*, *c'*, qui s'articule avec la 1re phalange des orteils ; sur les côtés, deux petites éminences, *h* et *g*, séparées de la tête par une dépression. L'extrémité antérieure du 1er métatarsien présente, à sa partie inférieure, deux coulisses, *h'* et *g'*, séparées par une crête.

LES ORTEILS.

Fig. 1 et 2. 13-17, *premières phalanges des orteils*. Fig. 1, *i*, face supérieure ; fig. 2, *i'*, face inférieure. *j*, extrémité postérieure ; *k*, extrémité antérieure. 18-21, *secondes phalanges* ; *l*, extrémité postérieure ; *m*, extrémité antérieure. Le gros orteil n'a pas de 2e phalange. 22-26, 3es phalanges. *n*, extrémité postérieure ; *o*, extrémité antérieure. — Fig. 3, *a*, cavité articulaire de l'extrémité inférieure du tibia, séparée en deux portions par une crête antéro-postérieure ; *b*, extrémité inférieure du péroné, qui complète l'espèce de mortaise formée par l'extrémité inférieure du tibia. — Fig. 4, facettes articulaires antérieures des os de la 1re rangée. *a*, face supérieure de l'astragale, qui est reçue dans la cavité articulaire de l'extrémité inférieure du tibia ; *b*, tête de l'astragale, qui s'articule avec le scaphoïde; *c*, face antérieure du calcanéum, qui s'articule avec le cuboïde. — Fig. 5, facettes articulaires postérieures des os de la 2e rangée. *a*, facette du cuboïde, qui s'articule avec la facette antérieure du calcanéum ; *b*, cavité glénoïde du scaphoïde, qui reçoit la tête de l'astragale; *c*, apophyse du scaphoïde. — Fig. 6, facettes articulaires antérieures des os de la 2e rangée ; facettes antérieures, *a*, du cuboïde; *b*, du 3e cunéiforme ; *c*, du 2e cunéiforme ; *d*, du 1er cunéiforme ; *e*, petite facette du 1er cunéiforme, qui s'articule avec le 2e métatarsien; *f*, face inférieure du cuboïde.

Emile Beau ad naturam del

Offic litho Artus

Fig. 1.

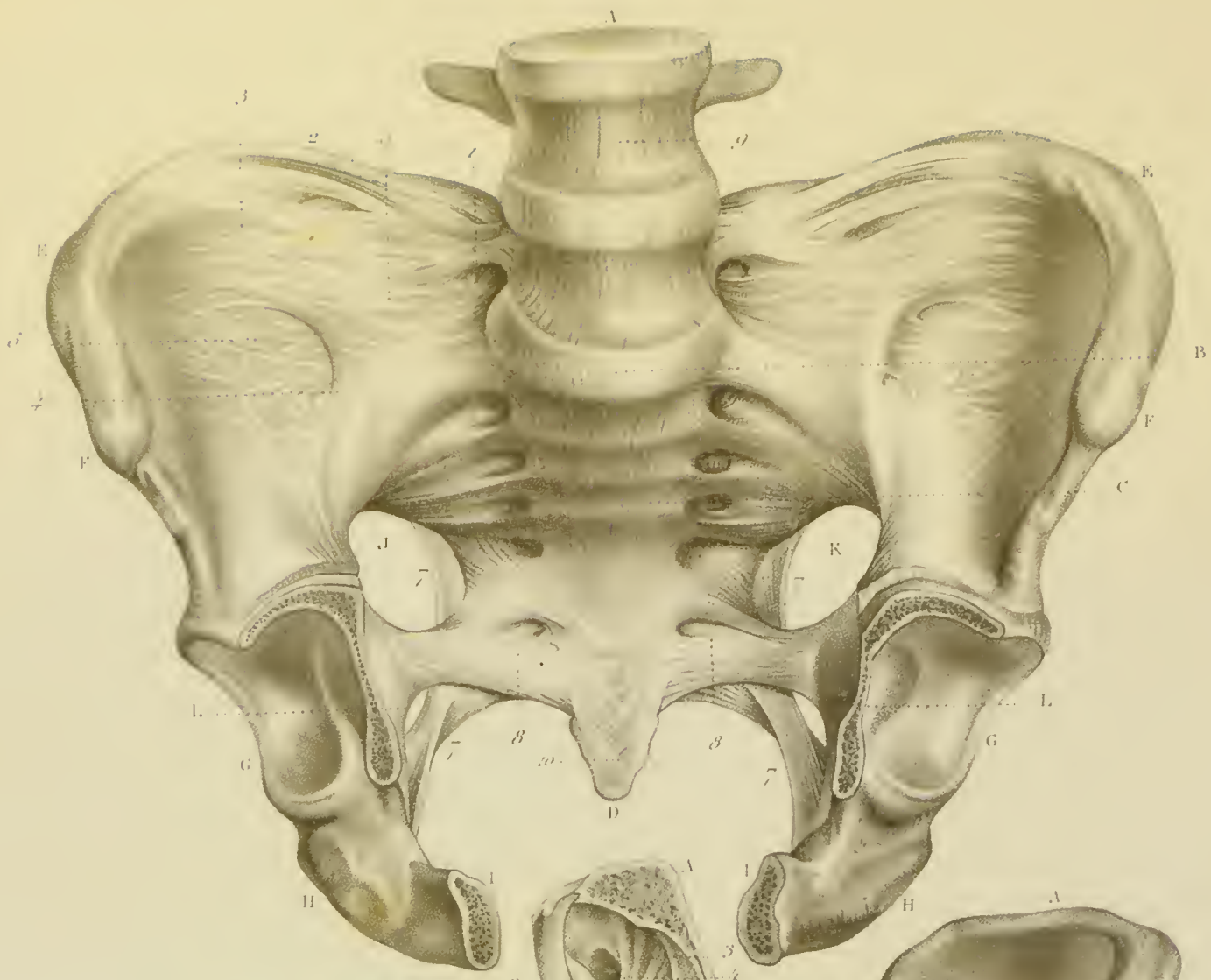

Fig. 3.

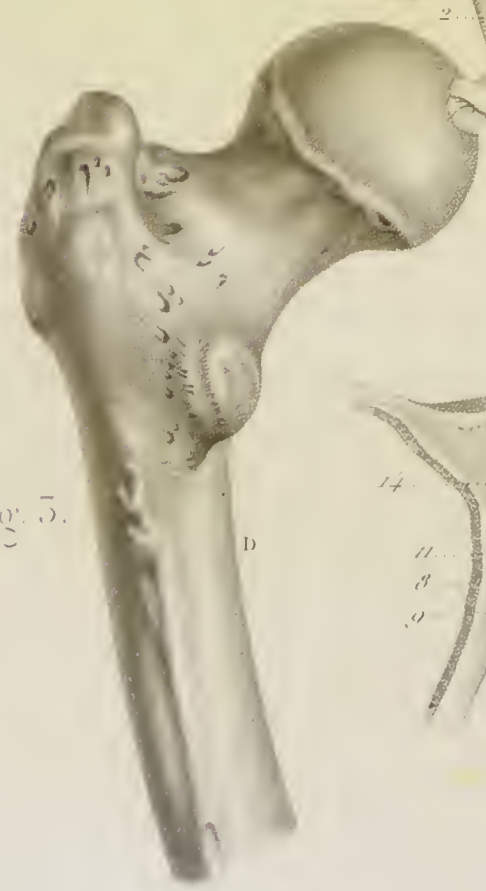

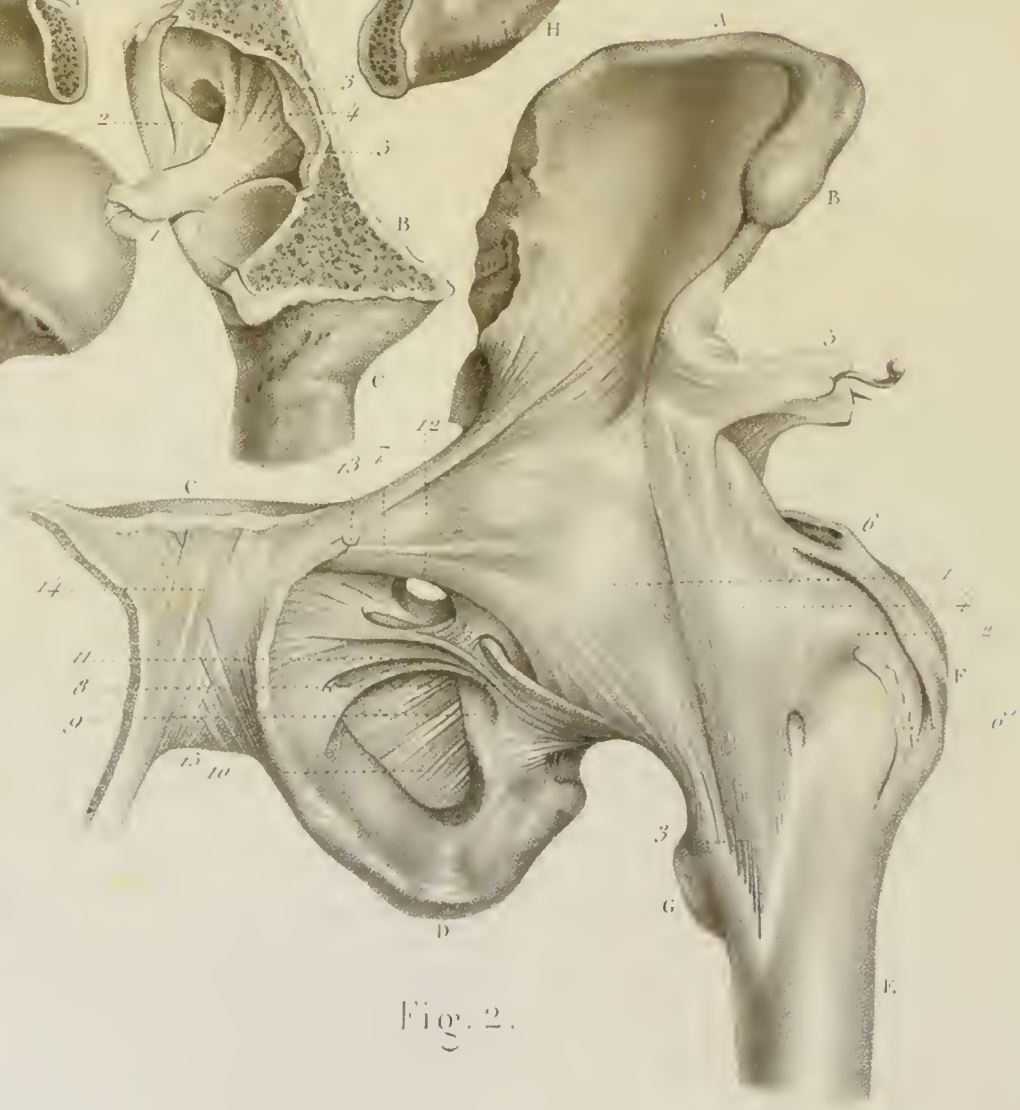

Fig. 2.

Emile Beau ad nat. del.

Lemercier et Cie Imp.

Articulations des os du bassin. Fig. 1. *a*, quatrième vertèbre lombaire. *b*, articulation sacro-vertébrale. *c*, sacrum. *d*, coccyx. *e*, crête iliaque. *f*, épine iliaque antérieure et supérieure. *g*, cavité cotyloïde, dont on a enlevé la moitié interne. *h*, tubérosité de l'ischion. *i*, branche ascendante de l'ischion, coupée. *j*, *k*, grande échancrure sciatique. *l*, petite échancrure sciatique.

1, *ligament iléo-lombaire*; ce ligament s'étend du sommet et du bord inférieur de l'apophyse transverse de la cinquième vertèbre lombaire à la tubérosité de la crête iliaque, 2, et à l portion voisine de la fosse iliaque interne, 3. 4, 5, 6, ligament *sacro-iliaque supérieur*, étendu de la base du sacrum à la portion attenante de la fosse iliaque interne. 7-7, *grand ligament sacro-sciatique*. 8, *petit ligament sacro-sciatique*. 9, *ligament vertébral commun antérieur*. 10, *ligament sacro-coccygien antérieur*, composé de fibres entre-croisées qui s'étendent de la face antérieure du sacrum à la face antérieure du coccyx.

Articulations des os du bassin et de la cuisse. Fig. 2. *a*, crête iliaque. *b*, épine iliaque antérieure et supérieure. *c*, symphyse pubienne. *d*, tubérosité de l'ischion. *f*, fémur. *g*, grand trochanter. *h*, petit trochanter.

1, *ligament capsulaire* de l'articulation coxo-fémorale; il représente un sac fibreux à deux ouvertures, dont l'une supérieure embrasse le pourtour de la cavité cotyloïde, dont l'autre inférieure embrasse le col du fémur. Son insertion fémorale se fait en avant, 2-3, à la base du col du fémur, et vers le milieu de ce col en arrière (*voy.* pl. 23 *bis*). Antérieurement, le ligament capsulaire est fortifié par un faisceau oblique, 4, qui provient du tendon du *muscle droit antérieur*, 5, et de l'épine iliaque antérieure et inférieure; ce faisceau est appelé par Bertin *ligament antérieur et supérieur*. En arrière et en dehors, le tendon du muscle *petit fessier*, 6, lui fournit une expansion très-épaisse. 6, tendon du vaste externe. Le ligament capsulaire est fortifié en outre en avant et en dedans par deux faisceaux fibreux, dont l'un, 7, naît du rebord du pubis; dont l'autre, 8, naît des bords de l'échancrure cotyloïdienne en se confondant avec le ligament qui convertit cette échancrure en un canal. 9, échancrure cotyloïdienne. 10, *membrane sous-pubienne* ou *obturatrice*. Cette membrane, immédiatement au-dessous du trou sous-pubien, est fortifiée par un trousseau fibreux, 11, très-considérable. 12, trou sous-pubien. 13, insertion pubienne du ligament de Fallope. 14, ligament antérieur de la symphyse pubienne, formé de fibres croisées en sautoir, qui se confondent avec les tendons des *muscles droits de l'abdomen*. 15, *ligament sous-pubien* ou *triangulaire*. Outre ces deux ligaments, l'articulation est affermie par un *ligament interosseux* qui occupe toute la portion de la surface articulaire qui n'est pas contiguë.

Articulation de la cuisse. Fig. 3. *a-b*, portion antérieure de la cavité cotyloïde. *c*, tubérosité de l'ischion. *d*, face postérieure du fémur.

1, *ligament interarticulaire*, *ligament rond*. Ce ligament, né de la dépression de la tête du fémur, se contourne sur cette tête et se divise en plusieurs faisceaux, 2, 3, 4, 5, dont deux viennent se fixer aux bords de l'échancrure cotyloïdienne, et les autres au fond de la cavité cotyloïde.

Articulations des os du bassin et de la cuisse. Fig. 1. *a*, base du sacrum. *b*, coccyx. *c*, crête iliaque. *d*, tubérosité de l'ischion. *e*, grande échancrure sciatique. *f*, petite échancrure sciatique. *g*, fémur. *h*, grand trochanter. *i*, petit trochanter.

1, *ligaments sacro-iliaques postérieurs* composés de plusieurs faisceaux extrêmement forts qui s'étendent des apophyses transverses et articulaires des deux premières vertèbres sacrées à la surface interne de la tubérosité iliaque, qui est très-rugueuse. 2, *ligament sacro-épineux* de Bichat, mieux nommé *sacro-iliaque vertical postérieur*; il se fixe d'une part à l'apophyse transverse de la troisième vertèbre sacrée, d'autre part à l'épine iliaque postérieure et supérieure, et à la partie inférieure de la tubérosité iliaque. Indépendamment des ligaments périphériques que nous venons d'indiquer et ceux déjà indiqués pl. 23, la symphyse sacro-iliaque possède un ligament interosseux composé d'un grand nombre de faisceaux ligamenteux qui s'étendent de l'os coxal au sacrum. 3-4, *ligament sacro-coccygien* postérieur. Ce ligament, qui complète en arrière la fin du canal sacré, se fixe supérieurement aux bords de l'échancrure sacrée, et inférieurement à la face postérieure du coccyx; il est formé de fibres qui s'entre-croisent en divers sens. 5-6, membrane sous-pubienne. 7, trou sous-pubien. 8, *grand ligament sacro-sciatique*. Ce ligament naît de la tubérosité iliaque, de l'épine iliaque postérieure et supérieure, 9, des côtés et de la face postérieure du sacrum et du coccyx, 10; puis se dirige obliquement en dehors et en bas pour venir s'insérer, 11, à la lèvre interne de la tubérosité de l'ischion, et de la branche ascendente de cet os, 12, par un prolongement falciforme. Le grand ligament sacro-sciatique est composé de faisceaux dont plusieurs s'entre-croisent au niveau de sa portion rétrécie; plusieurs de ces faisceaux se continuent avec le tendon, 12, *du biceps fémoral*. 13, *petit ligament sacro-sciatique*, étendu de l'épine sciatique aux côtés du sacrum et du coccyx. 14, ligament capsulaire de l'articulation coxo-fémorale. Ce ligament se termine en arrière, 14'-14', vers le milieu de la base du col du fémur sans s'y insérer; il présente dans ce point une arcade fibreuse qui se réfléchit d'arrière en avant et se termine par plusieurs petits faisceaux à la base de la tête du fémur.

Articulation du genou. Fig. 2. *a*, fémur. *b*, tubérosité interne du tibia. *c*, tubérosité antérieure du tibia. *d*, rotule. *e*, péroné.

1, *ligament latéral interne*. Ce ligament naît, 2, du condyle interne du fémur, immédiatement au-dessous du tubercule qui donne insertion au *troisième adducteur de la cuisse*, puis se dirige verticalement en bas et en avant pour venir s'insérer, 3, au bord interne et à la face antérieure du tibia. Les fibres les plus profondes de ce ligament se terminent à la tubérosité interne du tibia. 4, expansion tendineuse connue sous le nom de *patte d'oie*. 5, tendon du *troisième adducteur de la cuisse*. 6, tendon du *muscle demi-membraneux*. 7, *ligament rotulien* ou *antérieur*. Ce ligament très-fort est la portion du *tendon des extenseurs*, qui s'étend de la rotule à la tubérosité antérieure du tibia. 8, *tendon des extenseurs*. 9-10, capsule synoviale du genou, légèrement insufflée. 11, *ligament interne* de la rotule. Ce ligament, de forme triangulaire, s'étend du tubercule du troisième adducteur au bord interne de la rotule. 12, petit faisceau ligamenteux qui s'étend du bord interne de la rotule à la tubérosité interne du tibia. 13, faisceau musculaire qui s'épanouit sur la partie supérieure de la capsule synoviale. 14, capsule synoviale du ligament rotulien; cette capsule communique quelquefois avec la capsule du genou.

Articulation du genou. Fig. 3. *a*, fémur. *b*, tubérosité antérieure du tibia. *c*, tête du péroné. *d*, rotule.

1. *ligament latéral externe*, étendu de la tubérosité externe du fémur à la face externe de la tête du péroné. 2, *court ligament latéral externe* (Bertin). Il naît de la partie inférieure du condyle externe du fémur, adhère intimément au cartilage semi-lunaire externe, puis se termine à la tubérosité externe du tibia et à la partie postérieure de la tête du péroné. 3, tendon du *vaste externe*. 4, tendon du *jumeau externe*. 5-6-7, capsule synoviale légèrement insufflée. Elle présente plusieurs bosselures déterminées par les bandes fibreuses qui la revêtent. 8, *cartilage semi-lunaire externe*. 9, capsule synoviale du ligament rotulien. 10, 11, tendon des *extenseurs*. 12, faisceau musculaire qui s'épanouit sur les portions supérieure et latérale externe de la synoviale. 13, *ligament externe* de la rotule, étendu du bord externe de cet os au condyle externe du fémur. 14, insertion de la *bande du fascia lata*. 15, *ligament péronéo-tibial antérieur*, étendu de la tubérosité externe du tibia à la tête du péroné. 16, ligament interosseux.

Articulations du genou. Fig. 4. *a*, fémur. *b*, condyle interne. *c*, condyle externe. *d*, tibia. *e*, péroné.

1, *ligament postérieur*. Il est formé de plusieurs ordres de fibres dirigées en divers sens : les unes, obliquement dirigées de bas en haut et de dedans en dehors, appartiennent au tendon du *demi-membraneux*, 2; d'autres sont des expansions fournies par les muscles poplités, 3, jumeau externe, 4, jumeau interne, 5; enfin quelques libres verticales se portent directement du fémur au tibia. 6, ligament latéral externe embrassé par le tendon du *biceps*, 7'-7'. 8, ligament latéral interne. 9, ligament péronéo-tibial postérieur. 10, ligament interosseux. 11, ouverture qui livre passage à une artère.

Fig. 1.

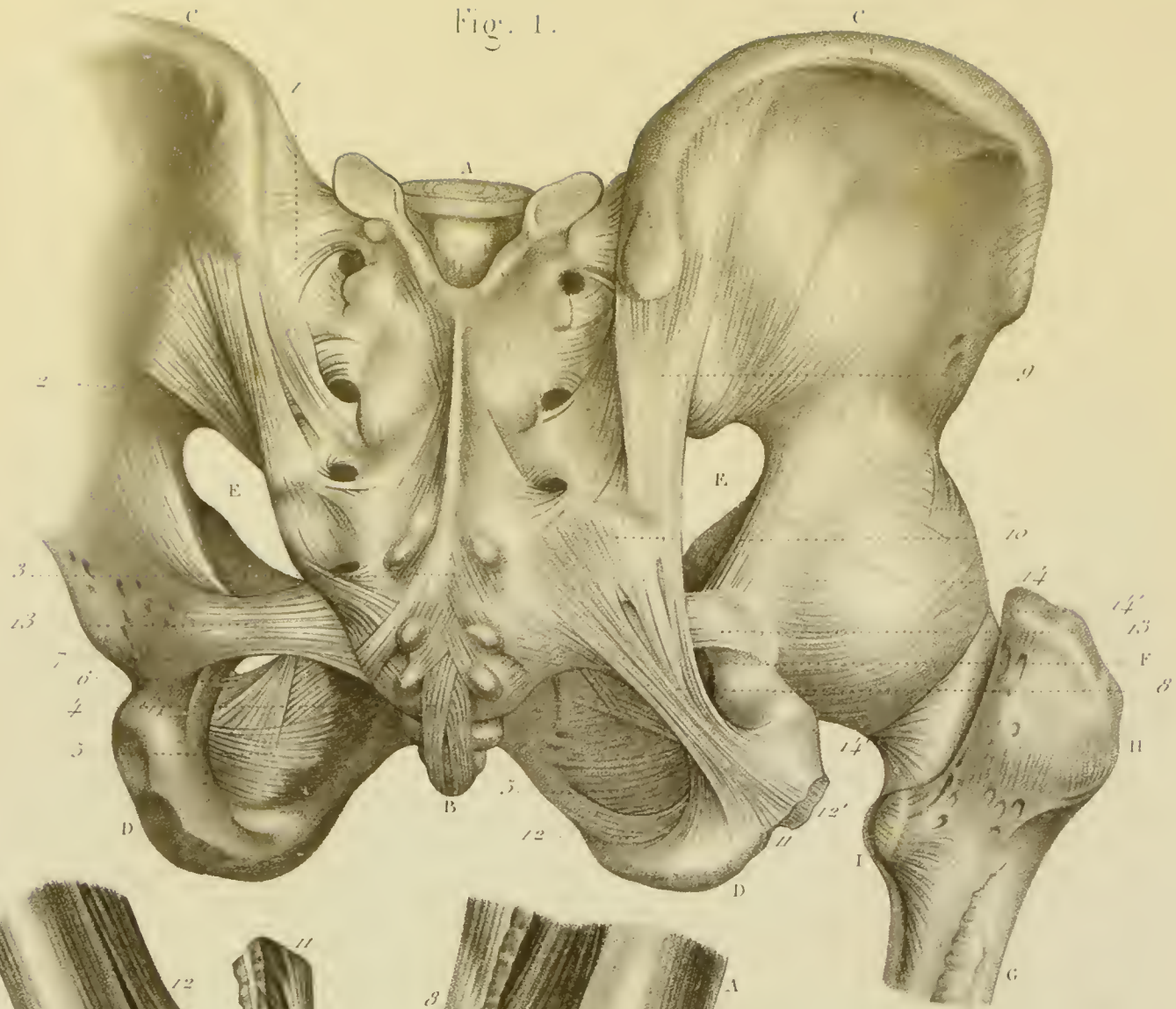

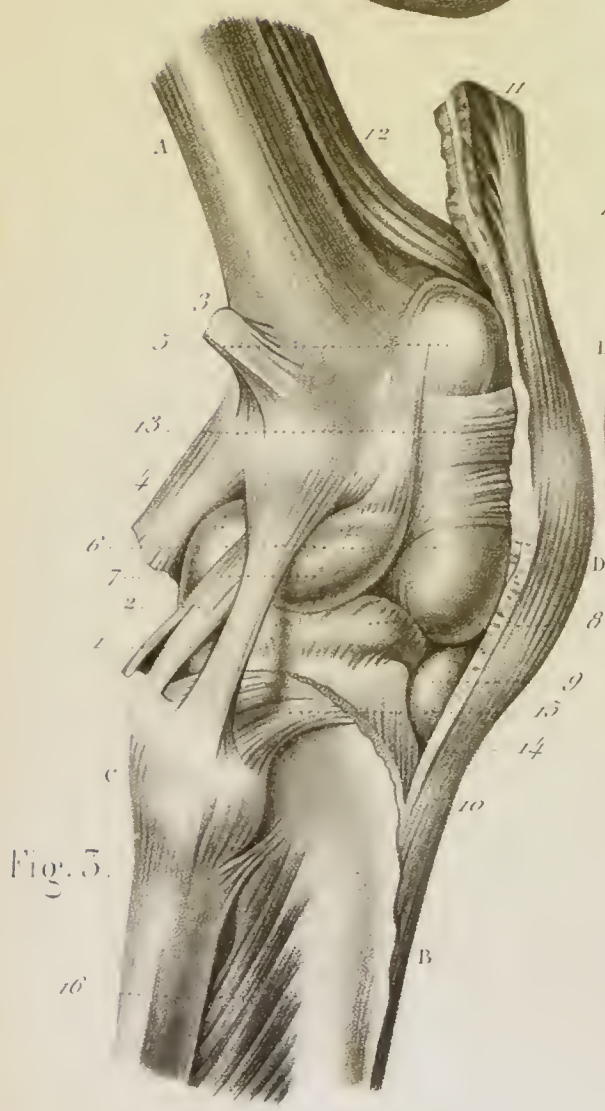

Fig. 3.

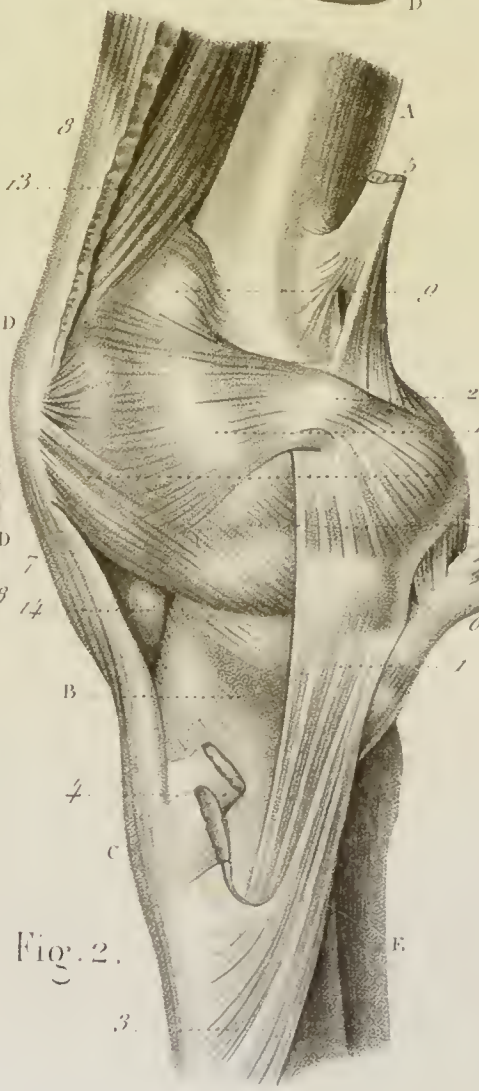

Fig. 2.

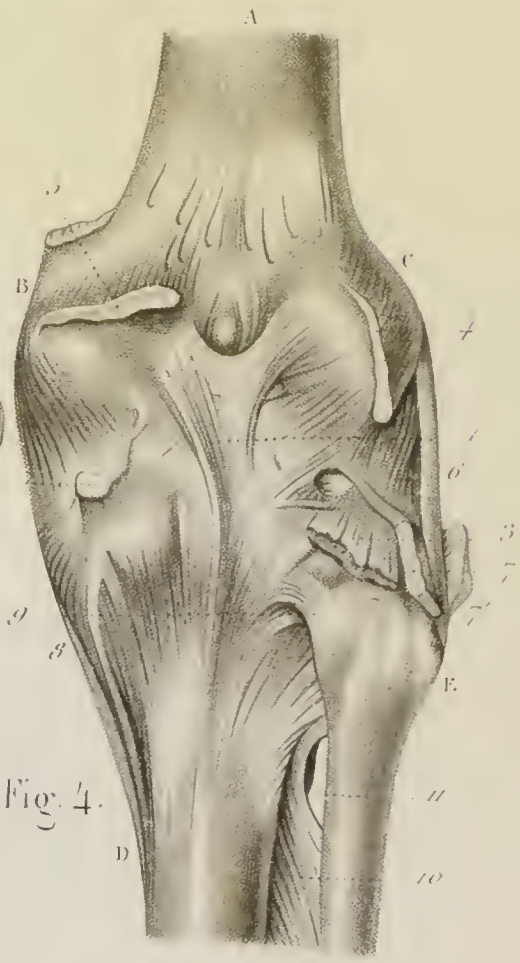

Fig. 4.

Emile Beau ad nat. del. Lemercier et Cie Imp.

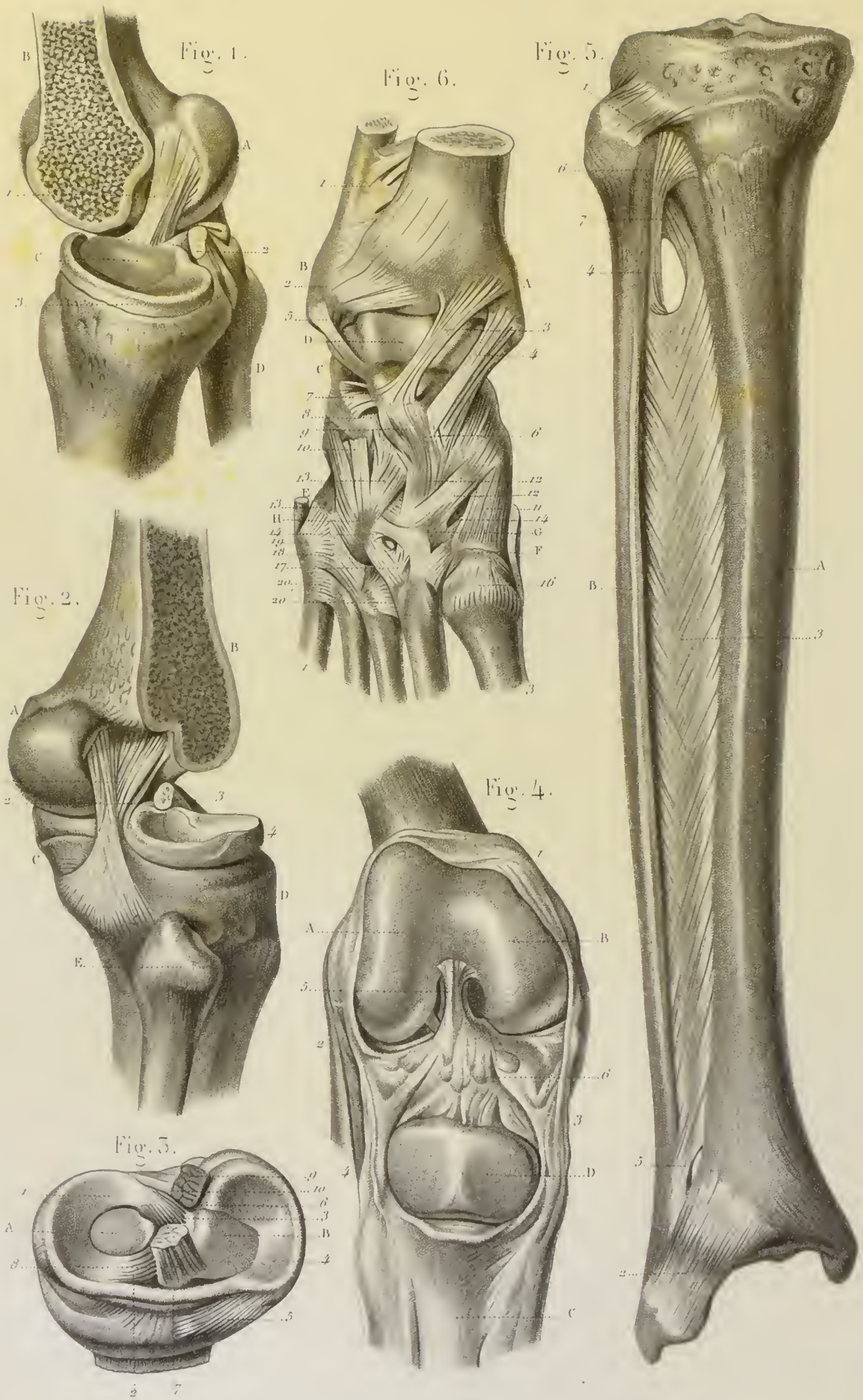

E. Beau ad nat. del.

Lemercier et Cie Imp.

Fig. 1. **Articulation du genou.** *a*, condyle externe du fémur. *b*, coupe médiane verticale pratiquée entre les deux condyles. *c*, cavité glénoïde interne du tibia. *d*, péroné.

1. ligament *croisé antérieur*. Ce ligament naît dans une excavation que présente la face interne du condyle externe ; de là il se porte de haut en bas, d'arrière en avant, pour venir s'insérer au-devant de l'épine du tibia. De ce ligament partent quelques fibres qui s'unissent au *cartilage semi-lunaire interne*. 2, ligament *croisé postérieur*, coupé près de son insertion au tibia. 3, *cartilage semi-lunaire externe*.

Fig. 2. **Articulation du genou.** *a*, condyle interne du fémur. *b*, coupe médiane verticale pratiquée entre les condyles. *c*, tubérosité interne du tibia. *d*, tubérosité externe. *e*, tête du péroné.

1, ligament *croisé postérieur*. Ce ligament est comme tordu sur lui-même vers sa partie moyenne; les fibres qui le constituent sont entre-croisées. Né dans une rainure profonde creusée sur la face externe du condyle interne, il se porte de haut en bas et d'avant en arrière pour venir s'insérer en arrière de l'épine du tibia. De ce ligament part une expansion considérable, 2, qui va s'unir au *cartilage semi-lunaire externe*. 3, ligament *croisé antérieur* coupé près de son insertion au tibia. 4, cartilage *semi-lunaire externe*.

Fig. 3. **Articulation du genou.** *a*, cavité glénoïde externe du tibia; *b*, cavité glénoïde interne.

1, cartilage *semi-lunaire externe*. Il adhère au tibia par deux ligaments : l'un antérieur, 2, qui s'insère au-devant de l'épine du tibia ; l'autre postérieur, 3, qui s'insère à l'épine du tibia ; 4, cartilage *semi-lunaire interne*; il adhère au tibia par deux ligaments : l'un antérieur, 5, qui s'insère au-devant de l'épine du tibia, près de la tubérosité antérieure ; l'autre postérieur, 6, qui s'insère en arrière de l'épine du tibia. 7, ligament *commun transversal* qui unit entre eux les cartilages semi-lunaires. 8, ligament *croisé antérieur*. 9, ligament *croisé postérieur*; 10, expansion qu'il fournit au cartilage semi-lunaire externe.

Fig. 4. **Articulation du genou.** *a*, *b*, condyles du fémur. *c*, tibia. *d*, face interne de la rotule qui a été renversée sur le tibia.

2, 3, 4, capsule synoviale ouverte. 5, *ligament adipeux*. 6, *franges synoviales*.

Fig. 5. **Articulation péronéo-tibiale.** *a*, tibia. *b*, péroné.

1, ligament *antérieur* de l'articulation péronéo-tibiale supérieure. 2, ligament *antérieur* de l'articulation péronéo-tibiale inférieure. 3, ligament *interosseux* ; il présente deux ouvertures, 4 et 5 ; l'ouverture supérieure est circonscrite par des bandelettes fibreuses, 6 et 7, entre-croisées.

Fig. 6. **Articulations du pied** (face dorsale). *a*, malléole interne. *b*, malléole externe. *c*, calcanéum. *d*, astragale. *e*, cuboïde. *f*, 1er cunéiforme. *g*, 2e cunéiforme. *h*, 3e cunéiforme. *i-j*, os du métatarse.

1, ligament *interosseux*. 2, ligament *antérieur* de l'articulation péronéo-tibiale inférieure. 3, ligament *antérieur* de l'articulation tibio-tarsienne. Ce ligament n'existe pas, à moins qu'on ne veuille donner le nom de ligament à quelques bandelettes fibreuses comme celles représentées dans la figure. 4, faisceau antérieur du ligament *latéral interne* de l'articulation tibio-tarsienne ; ses fibres se portent obliquement du bord antérieur de la malléole interne au col de l'astragale. 5, ligament *péronéo-astragalien antérieur*. 6, ligament *calcanéo-scaphoïdien interne*, appelé par *Weitbrecht*, *trochlée cartilagineuse*. Ce ligament doit être séparé du ligament *calcanéo-scaphoïdien inférieur*, avec lequel il a été confondu ; il s'étend obliquement de la petite apophyse du calcanéum à la face dorsale du scaphoïde. 7, ligament *calcanéo-astragalien externe*. 8, ligament *calcanéo-scaphoïdien supérieur*, étendu du côté interne de la grande apophyse du calcanéum au côté externe du scaphoïde. 9, ligament *astragalo-scaphoïdien supérieur*, étendu du col de l'astragale au scaphoïde. 10, ligament *calcanéo-cuboïdien supérieur*, étendu du calcanéum au cuboïde; ce ligament, par ses fibres superficielles, s'étend jusqu'au 3e cunéiforme. Sous ce ligament est situé un autre ligament très-fort, appelé *calcanéo-cuboïdien interne*. 1, ligament qui unit le scaphoïde au 1er cunéiforme. 12-12, ligaments étendus du scaphoïde au 2e cunéiforme. 13, ligament qui unit le scaphoïde au 3e cunéiforme. 14, 14, ligaments qui unissent entre eux les os cunéiformes. 15, ligament qui unit le cuboïde au 3e cunéiforme. 16, ligament dorsal qui unit le 1er métatarsien au 1er cunéiforme. 17, ligaments dorsaux de l'articulation du 2e métatarsien avec le tarse ; ces ligaments sont au nombre de trois : un moyen qui vient du 2e cunéiforme ; un interne très-fort qui vient du 1er cunéiforme ; un externe qui vient du 3e cunéiforme. 18, ligament dorsal de l'articulation du 3e métatarsien avec le tarse; ce ligament provient du 3e cunéiforme et du cuboïde. 19, ligament dorsal de l'articulation du 5e métatarsien avec le cuboïde. 20, ligaments dorsaux qui unissent entre elles les extrémités postérieures des métatarsiens.

Fig. 1. **Articulation tibio-tarsienne.** *a*, malléole interne. *b*, malléole externe. *c*, calcanéum d'astragale.

1, ligament *interosseux*. 2, ligament *postérieur* de l'articulation péronéo-tibiale inférieure. 3, ligament *latéral externe* de l'articulation tibio-tarsienne ou *péronéo-calcanien*; ce ligament s'étend du sommet de la malléole externe au côté externe du calcanéum. 4-4, ligament latéral externe, *péronéo-astragalien postérieur*. Ce ligament, appelé par Bichat *ligament postérieur* de l'articulation tibio-tarsienne, naît dans une fossette profonde située en dedans et en arrière de la malléole externe; de là il va, en s'élargissant, s'insérer à la face postérieure de l'astragale. 5, faisceau postérieur du ligament latéral interne ou *tibio-calcanien*. 6, coulisse du fléchisseur commun des orteils. 7, coulisse du jambier postérieur.

Fig. 2. **Articulation tibio-tarsienne.** *a*, malléole interne. *b*, calcanéum. *c*, 1er métatarsien.

1, 2, 3, ligament *latéral interne* de l'articulation tibio-tarsienne, appelé par quelques auteurs *ligament deltoïdien*. Ce ligament, très-épais, naît du pourtour de la malléole interne; de là ses fibres vont en divergeant: les antérieures, 1, vont au col de l'astragale; les moyennes, 2, à la face interne de l'astragale; les postérieures, 3, à la petite apophyse du calcanéum. 4, coulisse du fléchisseur commun des orteils. 5, ligament *calcanéo-scaphoïdien interne*, appelé par *Weitbrecht*, *trochlée cartilagineuse*. Ce ligament, d'une densité analogue à celle du cartilage, s'étend obliquement de la petite apophyse du calcanéum à la face dorsale du scapoïde; moulé sur la partie interne de l'astragale, il présente extérieurement une coulisse qui reçoit le tendon du jambier postérieur. 6, tendon du jambier postérieur. 7, tendon du jambier antérieur. 8, ligament qui unit le scaphoïde au 1er cunéiforme. 9, ligament qui unit le scaphoïde au 2e cunéiforme. 10-10, ligaments qui unissent le 1er métatarsien au 1er cunéiforme.

Fig. 3. **Articulation tibio-tarsienne.** *a*, malléole externe. *b*, calcanéum. *c*, apophyse du calcanéum. *c*, trochlée astragalienne. *d*, col de l'astragale. *e*, cuboïde. *f*, 5e métatarsien. *g*, 4e métatarsien.

1, ligament *antérieur* de l'articulation péronéo-tibiale inférieure. 2, ligament *latéral externe* de l'articulation tibio-tarsienne ou *péronéo-calcanien*. 3, ligament *latéral externe* ou *péronéo astragalien antérieur*. Ce ligament s'étend du bord antérieur de la malléole externe au col de l'astragale. 4, ligament *calcanéo-astragalien externe*. 5, ligament interosseux *calcanéo-astragalien*. 6, ligament *calcanéo-cuboïdien inférieur*. 7, ligament *dorsal oblique*, qui unit le 5e métatarsien au cuboïde. 8, ligament dorsal du 4e métatarsien.

Fig. 4. **Articulations du pied** (face plantaire). 1, 2, ligament *calcanéo cuboïdien inférieur*. Ce ligament, qui est le plus fort de tous les ligaments du pied, s'étend de la face inférieure du calcanéum à toute la portion de la face inférieure du cuboïde qui se trouve en arrière de la coulisse. La couche superficielle de ce ligament franchit la coulisse du cuboïde, 3, qu'elle recouvre, et va donner des insertions aux muscles de la région plantaire. 4, ligament *calcanéo-scaphoïdien inférieur*. Ce ligament, de forme triangulaire, s'étend de la petite apophyse du calcanéum à la face inférieure du scaphoïde. 5, ligament plantaire qui unit le scaphoïde au 1er cunéiforme; il est formé par le tendon du jambier postérieur, 6, qui s'insère au scaphoïde et au 1er cunéiforme. De ce tendon part une expansion considérable, 7, qui va se fixer au cuboïde, au 3e cunéiforme et au 3e métatarsien. 8, ligament plantaire de l'articulation du 1er métatarsien avec le 1er cunéiforme. Outre ces ligaments dorsal et plantaire, cette articulation est encore maintenue par les tendons, 9, du jambier antérieur, et, 10, du long péronier latéral. 11, 12, 13, ligaments plantaires qui unissent entre elles les extrémités postérieures des métacarpiens. 14, 15, ligament *transverse du métatarse*. 16, 17, coulisses des tendons fléchisseurs.

Fig. 5. **Articulations du pied.** *a*, calcanéum. *b*, astragale. La moitié postérieure de cet os a été enlevée.
1, 2, ligament *interosseux calcanéo-astragalien*. Ce ligament, qui est très-fort, remplit l'espace considérable intercepté par la rainure des deux os.

Fig. 6. **Articulations du pied.** *a*, scaphoïde. *b*, cuboïde. *c*, 1er cunéiforme. *d*, 2e cunéiforme. *e*, 3e cunéiforme. *f*, 1er métatarsien. *g*, 2e métatarsien. *h*, 3e métatarsien. *i*, 4e métatarsien. *j*, 5e métatarsien.

1, ligament interosseux qui unit le scaphoïde au cuboïde. 2, 3, ligaments interosseux qui unissent entre eux les os cunéiformes. 4, ligament interosseux qui unit le cuboïde au 3e cunéiforme. 5, petit ligament interosseux qui s'étend du cuboïde à l'angle postérieur et externe du 3e cunéiforme. 6-6, ligament interosseux étendu de la face externe du 1er cunéiforme à la face interne du 2e métatarsien. 7, ligament interosseux étendu de la face externe du 3e cunéiforme à la face externe du 3e métatarsien et à la face interne du 4e métatarsien. 8, ligament étendu de la face inférieure du 2e cunéiforme à la face externe du 2e métatarsien. Ce ligament est à la fois interosseux et plantaire. 9, ligaments interosseux qui unissent entre elles les extrémités postérieures des métatarsiens.

Fig. 7. **Articulations du pied.** 1, 2, 3, ligaments latéraux externes et internes qui unissent les premières phalanges aux os du métatarse, les premières phalanges aux deuxièmes, les deuxièmes phalanges aux troisièmes. Les ligaments latéraux externes sont beaucoup plus forts que les ligaments latéraux internes.

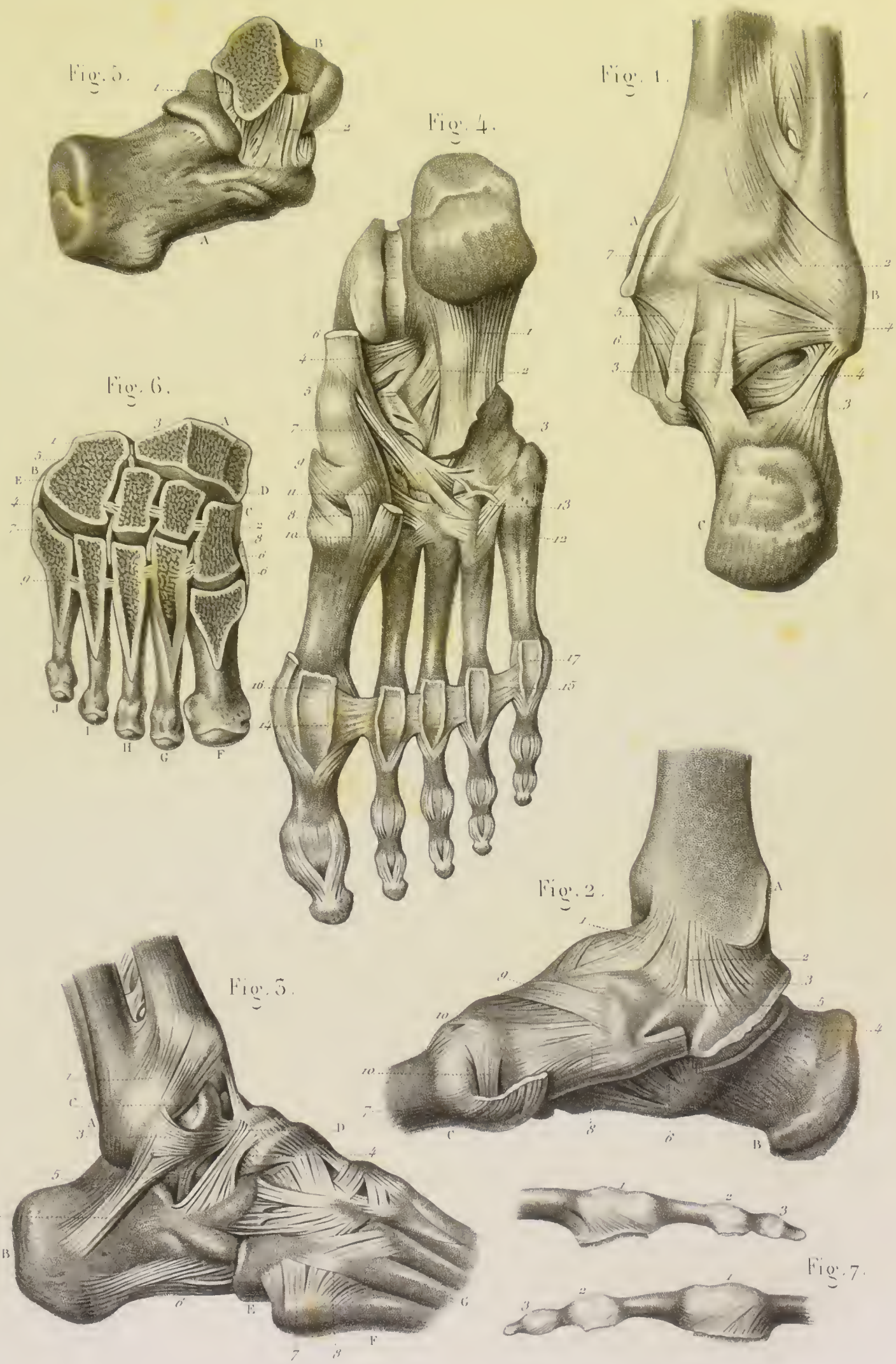

E. Beau ad nat. del.

Lemercier et Cie Imp.

T. 1er Pl. 25

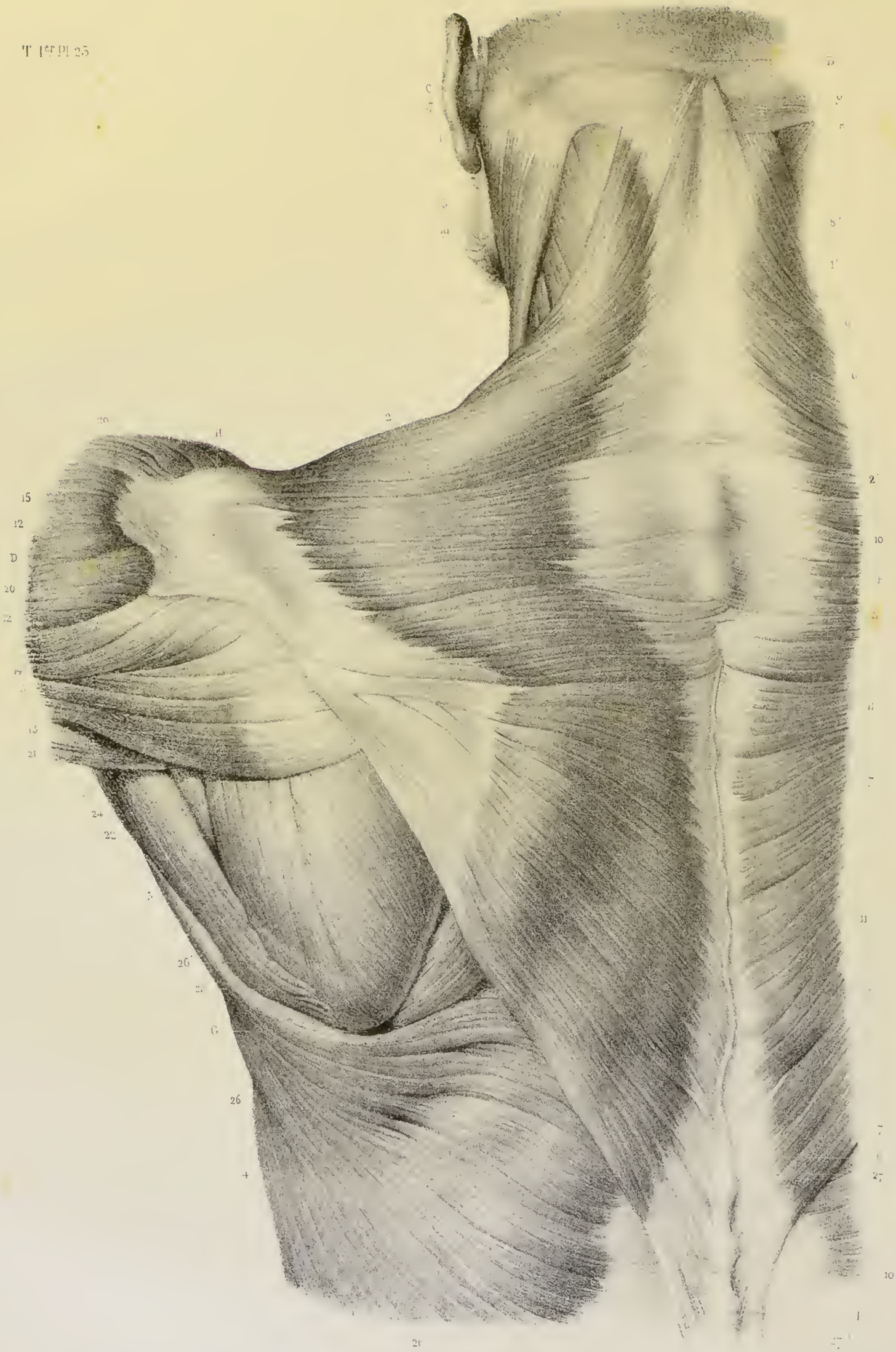

Emile Beau ad naturam del. ... lithog. Artis

RÉGION POSTÉRIEURE DU TRONC.

PREMIÈRE COUCHE *a*.

a, l'os occipital ; *b*, la protubérance occipitale externe ; *c*, l'apophyse mastoïde ; *d*, l'épine de l'omoplate ; *e*, l'apophyse épineuse de la septième vertèbre cervicale ; *f*, l'apophyse épineuse de la douzième vertèbre dorsale ; *g*, l'angle inférieur de l'omoplate ; *h*, l'apophyse acromion.

1, 2, 3, le muscle trapèze, divisé en trois portions : 1, la portion supérieure ; 2, la portion moyenne ; 3, la portion inférieure. 1', 2', 3', portions correspondantes du muscle trapèze gauche. 4, angle inférieur du trapèse ; 5, ligne de séparation entre la portion moyenne et la portion inférieure ; 8, angle supérieur tronqué, son insertion par une lame fibreuse à la protubérance occipitale externe et au tiers interne de la ligne courbe supérieure : une lamelle aponévrotique, 17, détachée du bord postérieur du muscle sterno-mastoïdien, 16, recouvre ces insertions. 9, trousseau fibreux, qui se continue avec l'aponévrose du trapèze et des muscles subjacents. 6, 6', 8', entre-croisement des fibres aponévrotiques sur la ligne médiane. Cet entre-croisement se fait de telle manière que les fibres, 6, du trapèze droit, après avoir franchi la ligne médiane, deviennent les fibres du muscle splénius gauche, et que les fibres, 6', du trapèze gauche deviennent les fibres du muscle splénius droit, 19. Une disposition tout à fait analogue ayant été signalée pour les muscles de l'abdomen, nous donnerons à cette aponévrose le nom de *ligne blanche cervicale postérieure*. Les fibres horizontales de la portion moyenne, 2, s'insèrent à une aponévrose très-épaisse, 10', dont le plan superficiel est continu d'un côté à l'autre de la ligne médiane, et dont le plan profond adhère intimement aux apophyses épineuses des trois dernières vertèbres cervicale et de la première dorsale, 11'. 7-7, insertions de la portion inférieure, aux apophyses épineuses des vertèbres dorsales, par des fibres aponévrotiques d'autant plus longues qu'on les examine plus inférieurement, 10. 11-11, ligament sur-épineux : il adhère fortement au tissu de la peau. A ces adhérences doit être rapportée cette forme en gouttière qui existe au niveau des apophyses épineuses dorsales et lombaires. 12-12, insertions de la portion moyenne, par des fibres aponévrotiques, au bord supérieur de l'acromion et au bord postérieur de l'épine de l'omoplate. 13 et 14, aponévrose de la portien inférieure : elle glisse sur la petite facette placée à l'extrémité interne de l'épine, pour aller s'insérer dans toute l'étendue de son bord postérieur, 15. 18, le muscle angulaire de l'omophate. 20-20, le muscle deltoïde. 21, la longue portion du triceps brachial. 22, le muscle sous-épineux. 23, le muscle petit rond. 24-24, le muscle grand rond ; 25, son insertion à l'angle inférieur de l'omoplate. 26-26, le muscle grand dorsal ; 27 et 27, son aponévrose. 27', l'aponévrose du muscle grand dorsal du côté opposé. 26', le muscle rhomboïde.

RÉGION POSTÉRIEURE DU TRONC.

PREMIÈRE COUCHE *b*.

a, l'apophyse épineuse de la sixième vertèbre dorsale ; *b*, l'apophyse épineuse de la douzième ; *c*, l'apophyse épineuse de la troisième vertèbre lombaire ; *d*, la crête iliaque ; *e*, le coccyx ; *f*, le grand trochanter.

1, le muscle grand dorsal; 2, son bord supérieur. 1', le muscle grand dorsal du côté opposé. 3-4, insertion des fibres charnues à l'aponévrose. 5-9, aponévrose du muscle grand dorsal ; sa portion supérieure, 5, est composée, de fibres horizontales, qui s'insèrent aux apophyses épineuses dorsales ; sa portion inférieure, 5'-9, est formée de fibres entre-croisées, qui viennent s'insérer aux apophyses épineuses lombaires et sacrées. De ces fibres entre-croisées : les unes, 6-10, dirigées obliquement de haut en bas et de dehors en dedans, appartiennent au muscle grand dorsal ; les autres, 6'-7, 9-10, dirigées obliquement de bas en haut et de dehors en dedans appartiennent aux muscles obliques et transverses de l'abdomen, et au muscle grand fessier. 8'-8, insertion du grand dorsal au tiers postérieur de la crête iliaque. 11 et 11, le muscle grand fessier. 12, le muscle moyen fessier. 13, le muscle grand rond ; 14, languette charnue qui s'en détache pour se joindre aux fibres supérieures du muscle grand dorsal. 15, le muscle sous-épineux. 16, le muscle rhomboïde. 17, le muscle grand oblique de l'abdomen.

E. Beau ad nat. del.

Lemercier et Cie Imp.

Emile Beau ad nat. del.

Lemercier et Cie Imp.

RÉGION POSTÉRIEURE DU TRONC.

DEUXIÈME COUCHE.

a, l'os occipital ; *b*, la protubérance occipitale externe ; *c*, l'apophyse mastoïde ; *dd*, les branches de la mâchoire inférieure ; *e*, la clavicule ; *f*, l'épine de l'omoplate ; *g*, l'angle inférieur de l'omoplate.

1 et 2, le muscle rhomboïde, divisé en deux portions : 1, la portion inférieure ; 2, la portion supérieure. 3-4, insertions du rhomboïde, par des fibres aponévrotiques, aux apophyses épineuses des trois dernières vertèbres cervicales et des trois premières dorsales. 5, insertions du rhomboïde à l'angle inférieur de l'omoplate et au bord postérieur de cet os. 6, trou qui donne passage à des vaisseaux. 7, le muscle angulaire de l'omoplate ; 8, son insertion à l'angle supérieur de l'omoplate et à la partie la plus élevée du bord postérieur de cet os. 9, 10 et 11, le muscle petit dentelé supérieur, divisé en trois faisceaux qui s'insèrent aux bords supérieurs de la seconde, de la troisième et de la quatrième côte. 12, 13 et 14, insertions du muscle petit dentelé, par une lame aponévrotique, aux apophyses épineuses des quatre dernières vertèbres cervicales et des deux premières dorsales. Cette lame aponévrotique, intimement unie aux aponévroses des muscles trapèze, 15, rhomboïde et splénius, forme, en grande partie, le ligament cervical postérieur, auquel viennent se joindre quelques fibres insérées à la protubérance (*voyez* planche 25) : ces fibres sont quelquefois remplacées par un petit muscle droit surnuméraire, 16. 17 et 18, les muscles splénius. 19, insertions du splénius à l'occipital et à la portion mastoïdienne du temporal. 20, l'extrémité inférieure du splénius. 21, le muscle grand complexus ; 22, ses insertions à la ligne courbe occipitale supérieure. 23, le muscle transversaire du cou. 24, le muscle scalène. 25, le muscle cervical descendant. 26, la portion inférieure du transversaire du cou. 27, le muscle transversaire épineux. 28, le muscle long dorsal. 29, le muscle sacro-lombaire. 30, les apophyses épineuses des vertèbres dorsales. 31 et 31, le muscle grand dentelé. 32, le muscle grand dorsal. 33, l'aponévrose des petits dentelés. 34, le muscle sur-épineux. 35, le muscle sous-épineux. 36, le muscle grand rond.

RÉGION POSTÉRIEURE DU TRONC.

TROISIÈME COUCHE.

a, l'os occipal; *bb*, les pariétaux; *cc*, les branches de la mâchoire inférieure ; *dd*, les côtes.

1 et 2, le muscle splénius, divisé en deux portions : la portion interne et supérieure, 1, porte le nom de *splénius de la tête*; la portion externe et inférieure, 2, porte le nom de *splénius du cou*. 3-5, insertions du splénius à la *ligne blanche cervicale postérieure* (*voyez* planche 25), aux apophyses épineuses de la dernière vertèbre cervicale et des six premières dorsales. Ces insertions ont lieu par des fibres aponévrotiques d'autant plus longues qu'on les examine plus inférieurement, 4. 6, aponévrose commune d'insertions pour les muscles trapèze, rhomboïde, petit dentelé supérieur et splénius. 7-8, insertions du splénius au tiers externe de la ligne courbe occipitale supérieure, 7, à la portion mastoïdienne et à l'apophyse mastoïde du temporal, 8. 9 et 9, le muscle grand complexus ; 10, son faisceau digastrique ; 11, son faisceau épineux : ce dernier n'est pas constant ; il s'insère aux apophyses épineuses de la septième vertèbre cervicale et des trois premières dorsales. 12-12, tendons du grand complexus, qui s'insèrent aux apophyses transverses des six premières vertèbres dorsales. 13, insertions supérieures du grand complexus aux deux tiers internes de la ligne courbe occipitale supérieure, et aux inégalités comprises entre cette ligne courbe supérieure et la ligne courbe inférieure. 14, le muscle petit complexus ; 15, son insertion au bord postérieur de l'apophyse mastoïde. 16, le muscle digastrique. 17, le muscle transversaire du cou. 18, le muscle cervical descendant. 19 et 19, les muscles scalènes. 20, le muscle long dorsal. 21, le muscle transversaire épineux. 22, le muscle sacro-lombaire. 23-23, les muscles sur-costaux. 24-24, les ligaments costo-transversaires. 25-25, les muscles intercostaux externes.

Emile Beau ad nat. del.

Lemercier et Cie Imp.

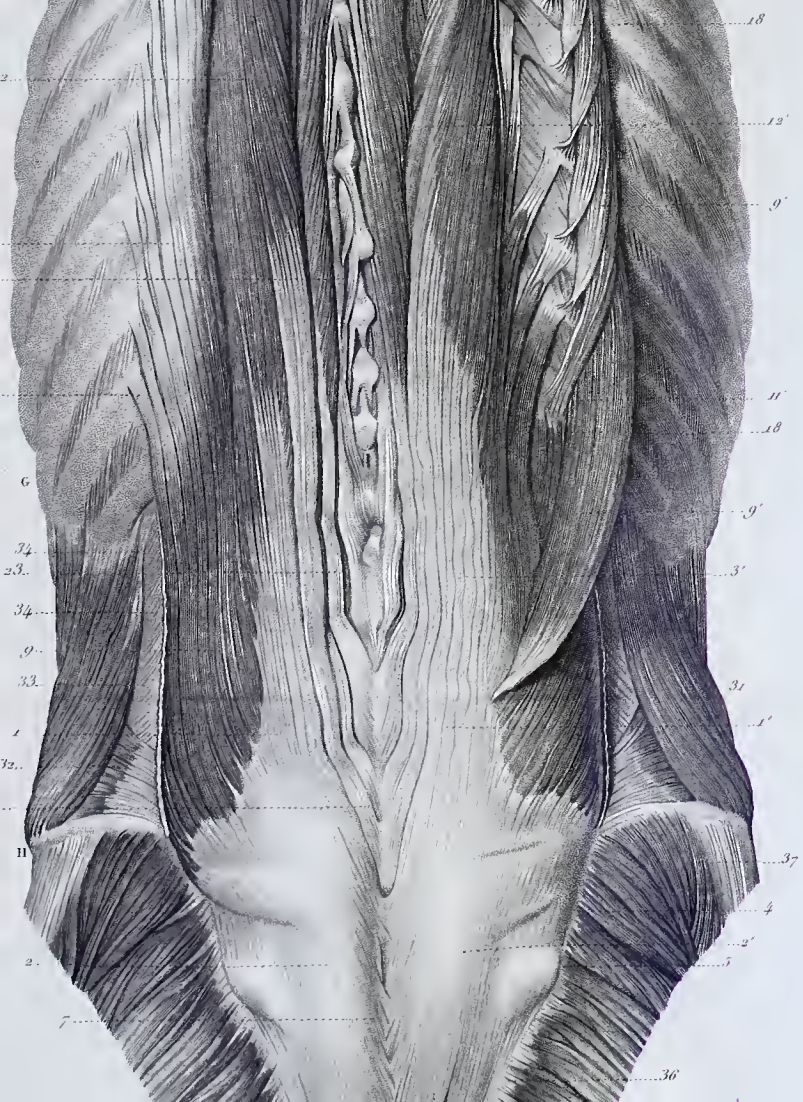
18
12'
9'
11'
18
9'
3'
31
1'
37
4
2'
5
36'
2
7
G
34
23
34
9
33
1
32
H

RÉGION POSTÉRIEURE DU TRONC.

QUATRIÈME COUCHE.

a, l'occipital. *b*, les pariétaux. *c*, les branches de la mâchoire inférieure. *d*, l'atlas. *e*, apophyse épineuse de l'axis. *f*, apophyse épineuse de la 1re vertèbre dorsale. *g-g*, les côtes. *h*, la crête iliaque. *j*, le coccyx.

1-1', *masse commune* des muscles spinaux postérieurs, recouverte par une large aponévrose, 2-2', 3-3'. Cette *aponévrose commune* est très-dense et très-épaisse dans la région sacrée, 2-2'; elle s'insère en dehors; 4, à la partie postérieure de la crête iliaque; 5, à l'épine postérieure et supérieure; 6, à la série des éminences qui représentent les apophyses transverses des vertèbres sacrées; en dedans, 7, les fibres passent d'un côté à l'autre de la ligne médiane, en s'entre-croisant, pour venir se fixer à la base de la crête sacrée. Dans la région lombaire, 3-3', cette aponévrose se présente sous la forme de bandelettes parallèles, qui s'insèrent aux apophyses épineuses des vertèbres lombaires et des trois dernières vertèbres dorsales inférieurement; elle se termine par une languette étroite, 8, qui s'unit intimement au ligament *sacro-coccyien*. (A gauche.) 9-9, le muscle *sacro-lombaire*; 10, son faisceau accessoire ou *muscle cervical descendant*. Le plan postérieur du sacro-lombaire est composé de faisceaux obliques ascendants, qui s'insèrent à l'angle des côtes, 11-11, par des tendons grêles et aplatis d'autant plus longs qu'ils sont plus supérieurs. (A droite.) 9'-9', le sacro-lombaire; 10', son faisceau accessoire séparés du muscle *long dorsal* et renversés en dehors. Le plan antérieur du sacro-lombaire est composé de faisceaux obliques descendants, 11'-11', qui s'insèrent à l'angle des côtes par des lames aponévrotiques. Les faisceaux inférieurs sont gros et courts; les faisceaux supérieurs sont plus longs et plus grêles. (A gauche.) 12, le muscle *long dorsal* : sa face postérieure est recouverte, dans une grande étendue, par l'aponévrose commune, dont les bandelettes parallèles doivent être considérées comme de véritables tendons d'origine. 13-13, faisceau accessoire du long dorsal ou *muscle transversaire du cou*. 14, le *petit complexus* : ce muscle doit être considéré comme un autre faisceau accessoire destiné à continuer le muscle long dorsal jusqu'à la tête. (A droite.) 12', portion supérieure du muscle long dorsal, séparé du muscle *transversaire épineux* et renversé en dehors; 13', le transversaire du cou; 14', le petit complexus, séparés du muscle *grand complexus* et déjetés en dehors; le muscle grand complexus a été complétement enlevé. 15-15, tendons du long dorsal, qui s'insèrent aux apophyses transverses des premières vertèbres dorsales : ces tendons font suite à la série des faisceaux internes du long dorsal, qui s'insèrent aux apophyses transverses des vertèbres dorsales et aux apophyses articulaires des vertèbres lombaires (*voyez* pl. 30). 16-16, tendons du transversaire du cou, qui s'insèrent aux apophyses transverses des huit premières vertèbres dorsales. 17-17, insertions du petit complexus, par des languettes fibreuses, à l'angle rentrant formé par les apophyses transverse set les apophyses articulaires des quatre dernières vertèbres cervicales: ce muscle s'insère aussi quelquefois aux apophyses transverses des deux premières vertèbres dorsales. 18-18, faisceaux externes du long dorsal, qui s'insèrent par des lamelles aponévrotiques à l'espace compris entre l'angle des six dernières côtes et le sommet des apophyses transverses; le nombre de ces faisceaux est très-variable. 19-19, le muscle transversaire épineux à la région dorsale et à la région cervicale : il est recouvert, à la région lombaire, par l'aponévrose commune. 20-20, insertions du transversaire épineux aux apophyses transverses des vertèbres dorsales et aux apophyses articulaires des vertèbres cervicales. 21-22-23, insertions du transversaire épineux aux apophyses épineuses des vertèbres dorsales et cervicales. 24, le muscle grand complexus; 25, son insertion à la moitié interne de la ligne courbe occipitale supérieure et à la portion correspondante des inégalités comprises entre les deux lignes courbes occipitales. 26, le muscle *petit droit postérieur* de la tête : il s'insère supérieurement à l'occipital, au-dessous de la ligne courbe inférieure, et inférieurement au tubercule de l'arc postérieur de l'atlas. 26', muscle *petit droit surnuméraire* : il se continue inférieurement avec le ligament cervical postérieur. 27, le muscle *grand droit postérieur* de la tête : il s'attache supérieurement à l'occipital, en dehors du précédent, et inférieurement à l'apophyse épineuse de l'axis. 28, le muscle *grand oblique* de la tête, étendu de l'apophyse épineuse de l'axis à l'apophyse transverse de l'atlas, 28'. 29-30, le *muscle petit oblique* de la tête, étendu de la ligne courbe occipitale inférieure à l'apophyse transverse de l'atlas. 31, le muscle *grand oblique de l'abdomen*. 32, le muscle *petit oblique de l'abdomen*. 33-34, aponévrose du muscle *transverse de l'abdomen*. 35, le muscle *grand fessier*; 36, ses insertions par des fibres tendineuses. 37, le muscle *moyen fessier*.

RÉGION POSTÉRIEURE DU TRONC.

CINQUIÈME COUCHE.

a, occipital. *b*, apophyse mastoïde. *c*, arc postérieur de l'atlas. *d*, apophyse épineuse de la 7e vertèbre cervicale. *e*, *e*, angles de la mâchoire inférieure. *f*, *f*, les côtes. *g*, crête iliaque. *h*, coccyx.

1, masse commune des muscles spinaux postérieurs recouverte par une aponévrose très-épaisse. Cette masse commune, à peu près indivise au niveau de la région sacrée, se partage au niveau de la région lombaire en deux faisceaux : l'un externe, 2, 3, qui est commun aux muscles sacro-lombaire et long dorsal ; l'autre interne, 4, qui est le muscle transversaire épineux. Pour voir ce muscle, il est nécessaire de diviser l'aponévrose commune et de renverser en dehors le faisceau commun aux muscles sacro-lombaire et long dorsal. Le sacro-lombaire, 2, se sépare du long dorsal, 3, vers le milieu de la région lombaire. Bien que confondu avec le long dorsal dans son origine à l'aponévrose commune, le sacro-lombaire naît plus particulièrement par un tendon très-fort, 5, de la tubérosité iliaque et de la portion voisine de la crête. A la région dorsale, le sacro-lombaire est composé de deux ordres de faisceaux, 6 et 6', unis entre eux par des bandelettes aponévrotiques, 7 ; les faisceaux ascendants, 6, appartiennent au sacro-lombaire proprement dit, et viennent s'insérer à l'angle des côtes par des tendons minces et aplatis, 8-8 (*voyez* pl. 29); les faisceaux descendants, 6-6', *faisceaux de renforcement* du sacro-lombaire, s'insèrent par une série de tendons, 9 9, à l'angle des côtes et aux tubercules postérieurs des apophyses transverses des trois dernières vertèbres cervicales. Ces faisceaux de renforcement ont été décrits par Diemerbroëch et Albinus sous le nom de *cervical descendant*, par Sténon sous celui d'*accessoire du sacro lombaire*, et par Winslow sous celui de *transversaire grêle*. Le faisceau 10, fourni à la 12e côte par le sacro-lombaire, est très-considérable, et peut être considéré comme une division du faisceau commun, dont on peut le séparer dans une grande étendue. Le long dorsal, 2, se termine par deux ordres de faisceaux qui se détachent de sa face antérieure ; les *faisceaux de terminaison externes* ou *costaux*, 11 11, s'insèrent aux dix dernières côtes et aux apophyses transverses des vertèbres lombaires, 11'-11', qui sont les analogues des côtes ; les *faisceaux de terminaison internes* ou *transversaires*, 12-12, s'insèrent au sommet des apophyses transverses dorsales et aux tubercules des apophyses articulaires des vertèbres lombaires, 12'-12', qui sont les analogues des apophyses transverses dorsales. Il est bon de remarquer que cette insertion ne se fait pas précisément au tubercule des apophyses articulaires, mais bien à un tubercule situé à la base de l'apophyse transverse. 13-13, *muscle transversaire du cou*. Ce muscle, né des tubercules postérieurs des apophyses transverses des six dernières vertèbres cervicales, s'insère, par des tendons d'autant plus longs qu'ils sont plus inférieurs, 14-14, au sommet des apophyses transverses des cinq premières vertèbres dorsales. Quelquefois ce muscle s'insère à l'apophyse transverse de l'atlas par un petit faisceau, 15, qui est intimement uni au faisceau supérieur de l'angulaire. 16, *muscle grand épineux du dos* ; né par trois tendons, 17-18-19, des apophyses épineuses des deux dernières vertèbres dorsales et de la première lombaire, il se termine par de petits tendons dont quelques-uns sont bifides, au sommet des apophyses épineuses, 20-20, des six premières vertèbres dorsales. Le grand épineux du dos ne peut être complétement isolé du long dorsal, avec lequel il se confond par un ou deux de ses tendons d'origine, 19-19'. 21-22-23-23'-24-24', muscle transversaire épineux. Ce muscle, remplissant les gouttières vertébrales depuis le sacrum jusqu'à l'axis, se compose d'une série de faisceaux charnus superposés, de longueur différente, qui s'étendent des apophyses épineuses aux apophyses transverses des vertèbres dorsales, et aux apophyses articulaires des vertèbres cervicales et lombaires. Le transversaire épineux, 21, à la région sacrée, est recouvert par l'aponévrose commune, 25-25, qu'il est nécessaire d'enlever en coupant avec précaution les faisceaux charnus, 26-26, qui y prennent insertion. Cette aponévrose, bien qu'elle fournisse plusieurs insertions au transversaire épineux, appartient en propre au faisceau commun, 28, des muscles sacro-lombaire et long dorsal. 27, ligament sacro-iliaque vertical postérieur. Le transversaire épineux, aux régions dorsale et cervicale, se partage en deux couches : l'une superficielle, 23-24, dont on a fait les *muscles demi-épineux du cou* et *du dos* ; l'autre profonde, 23'-24', qui est le *muscle compliqué de l'épine*. 29 29'-29', tendons d'insertion de la couche superficielle du transversaire épineux qui a été enlevée du côté gauche, pour mettre à nu la couche profonde. Les faisceaux de la couche superficielle sont beaucoup plus longs que ceux de la couche profonde ; entre leurs insertions *épineuse* et *transversaire*, ils comprennent la hauteur de quatre à six vertèbres. 30-30', muscles interépineux cervicaux. 31-31', muscles petits droits postérieurs de la tête. 32-32', muscles obliques supérieurs. 33-33', muscles digastriques. 34-34', muscles sus-costaux. 35, muscle carré des lombes. 36-36', muscles intertransversaires. 37-37', ligaments costo-transversaires.

9
23
14
11
12
20
29
11
12
8
9
16
9
6'
7
19'
11
9
6
8
17
18
19
10
F
3
4
2
35
G
1

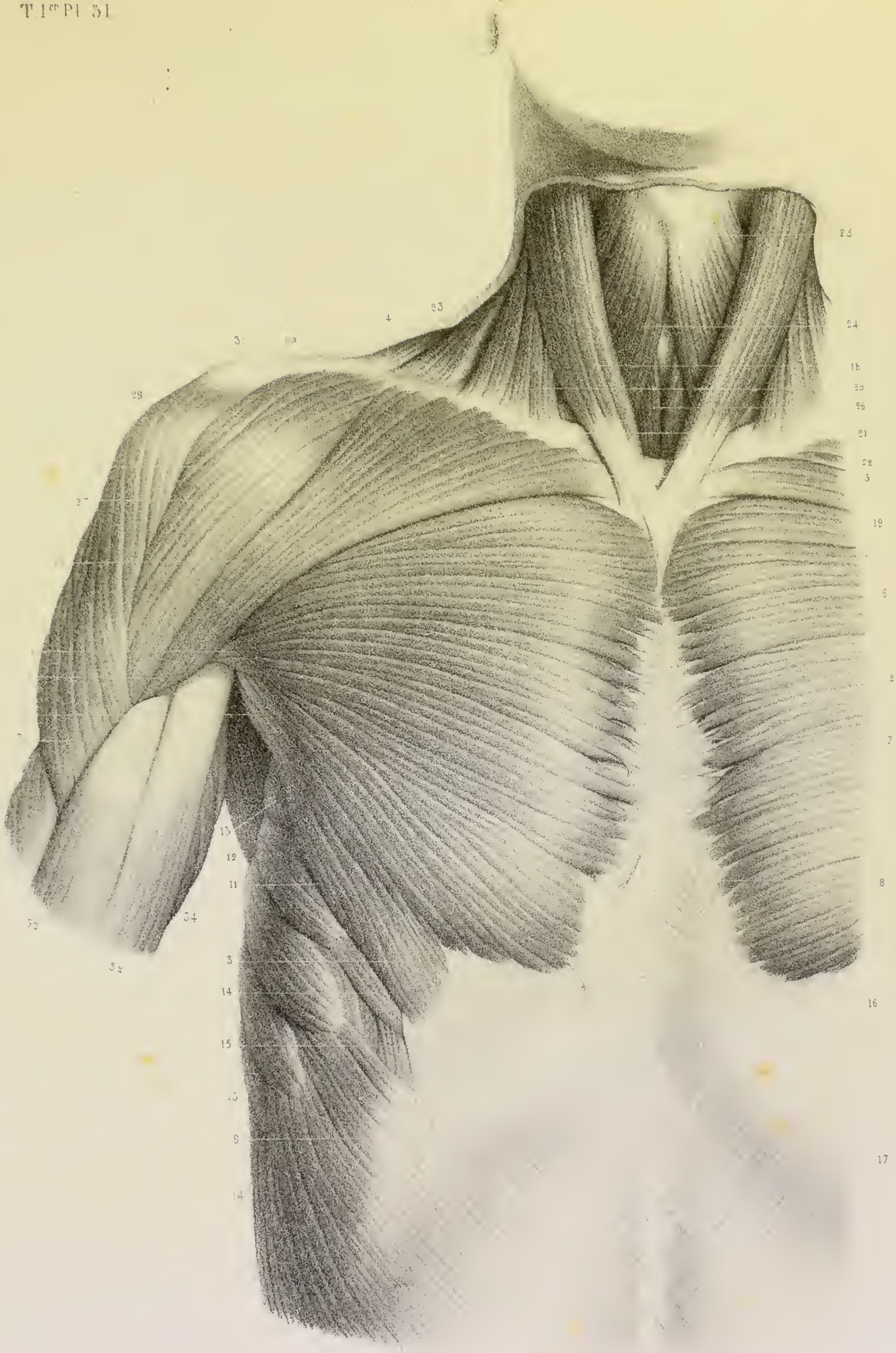
25
23
4
24
18
20
26
21
22
5
19
6
2
7
13
12
11
8
34
32
3
14
16
15
10
9
17
14

RÉGION ANTÉRIEURE DU TRONC.

DEUXIÈME COUCHE *a*.

a, la clavicule ; *b*. l'apophyse acromion ; *c*, l'apophyse coracoïde ; *d-d*, le sternum ; *e-e*, extrémité antérieure des deuxième, quatrième et sixième côtes ; *f-f*, cartilages costaux ; *g*, l'humérus ; *h*, la tête de l'humérus recouverte par le ligament capsulaire.

1, le petit pectoral : ce muscle, appelé aussi *petit dentelé antérieur*, s'insère à la face externe des troisième, quatrième, cinquième côtes, et au bord supérieur des cartilages costaux, par des languettes aponévrotiques larges et minces, 2, 3, 4, qui se prolongent au-devant des muscles intercostaux externes. De ces insertions, les faisceaux charnus se portent en haut et en dehors, et viennent se réunir autour d'un tendon aplati, 5, qui va se fixer au bord interne de l'apophyse coracoïde jusqu'à son sommet. 6, tendon commun des muscles coraco-brachial et biceps (*courte portion*), qui s'insère au sommet de l'apophyse coracoïde. 7, le muscle grand dentelé, dont la cinquième digitation, 8, est intimement unie par son bord supérieur ou faisceau inférieur du muscle petit pectoral. 9, septième digitation du muscle grand dentelé. 10, le muscle sous-clavier ; 11, son insertion, par un tendon très-fort, au cartilage de la première côte. 12, le muscle grand dorsal ; 13, son tendon, large et aplati, se contourne de bas en haut et d'arrière en avant sur le bord inférieur du muscle grand rond, et vient s'insérer, 14, au fond de la coulisse bicipitale et à la petite tubérosité de l'humérus. 15, expansion fibreuse fournie par le tendon du muscle grand dorsal à l'aponévrose brachiale. 16, le muscle grand rond. 17, le muscle sous-scapulaire. 18, le muscle triceps brachial. 19, tendon du muscle biceps brachial (*longue portion*). 20, muscle intercostal externe du premier espace. 21-21, muscles intercostaux internes, recouverts par une lamelle aponévrotique. 22, portion antérieure du muscle trapèze. 23, le muscle sterno-cleïdo-mastoïdien, coupé vers la partie moyenne du cou. 24, le muscle scalène antérieur. 25, le muscle scalène postérieur. 26, le muscle scapulo-hyoïdien. 27, le muscle sterno-hyoïdien. 28, articulation sterno-claviculaire. 29, articulation acromio-claviculaire. 30, ligament acromio-coracoïdien.

RÉGION ANTÉRIEURE DU TRONC.

PREMIÈRE COUCHE [a].

1-1, 2-2, 3-3, le muscle grand pectoral, composé de trois faisceaux. Le faisceau supérieur ou *claviculaire*, 1-1, s'insère, par de courtes fibres aponévrotiques, 4-5, à la moitié interne du bord antérieur de la clavicule, et à la partie antérieure et supérieure du sternum. Le faisceau moyen ou *thoracique*, 2-2, large et rayonné, séparé du faisceau supérieur par une ligne celluleuse plus ou moins distincte, s'insère à la face antérieure du sternum, au cartilage et à l'extrémité antérieure des seconde, troisième, quatrième, cinquième et sixième côtes. Les insertions au sternum ont lieu : à la partie supérieure de cet os, 6, par des fibres charnues qui s'entre-croisent, sur la ligne médiane, avec celles du muscle opposé : à sa partie moyenne et inférieure, 7-8, par des fibres aponévrotiques entre-croisées avec les fibres du muscle opposé, et avec celles des muscles grand droit et petit oblique de l'abdomen. Au-dessous de l'appendice xyphoïde, les fibres charnues se terminent par une large expansion fibreuse, 9, dans l'aponévrose abdominale. Le faisceau inférieur ou *abdominal*, 3-3, n'est qu'un appendice du faisceau moyen, dont il est, le plus souvent, parfaitement distinct : il est confondu avec la première digitation du muscle grand oblique. De ces insertions, les fibres du muscle grand pectoral se réunissent et convergent vers la partie supérieure du bras. Le faisceau claviculaire, séparé du bord antérieur du muscle deltoïde par un petit intervalle celluleux, 10, qui reçoit la veine *céphalique* et l'artère *acromiale*, descend au-devant du faisceau thoracique; le faisceau abdominal, auquel se réunissent les fibres inférieures du faisceau thoracique, se contourne insensiblement sur lui-même et remonte derrière les deux autres faisceaux, qu'il embrasse. Ces trois faisceaux réunis s'insèrent au bord antérieur de la coulisse bicipitale de l'humérus, par un tendon aplati qui se confond avec le tendon du muscle deltoïde. 11, le muscle petit pectoral recouvert par le muscle grand pectoral. 12, bord externe du muscle grand dorsal. 13-13, digitations du muscle grand dentelé, entre-croisées avec les digitations du muscle grand oblique, 14-14. 15, le muscle droit de l'abdomen. 16-17, la ligne blanche abdominale. 18 faisceau antérieur ou *sternal* du muscle sterno-cleïdo-mastoïdien : ce faisceau, épais et arrondi, s'insère à la portion antérieure et supérieure du sternum par un tendon, 19, qui s'entre-croise avec celui du muscle opposé ; 20, faisceau postérieur ou *claviculaire* du muscle sterno-cleïdo-mastoïdien : ce faisceau, large et mince, s'insère, par des fibres aponévrotiques, au bord postérieur et à la face supérieure de la clavicule, dans une étendue plus ou moins grande, à l'articulation sterno-claviculaire, 21, et quelquefois à la partie antérieure et supérieure du sternum. Ces deux faisceaux, d'abord séparés par un intervalle celluleux, se réunissent vers la partie moyenne du cou. 22, ligament *interclaviculaire*. 23, portion antérieure du muscle trapèze. 24, le muscle sterno-hyoïdien. 25, le muscle scapulo-hyoïdien. 26, le muscle sterno-thyroïdien. 27, portion antérieure du muscle deltoïde ; 28, son insertion au tiers externe du bord antérieur de la clavicule. 29, portion moyenne du muscle deltoïde ; 31, son insertion au bord inférieur de l'acromion. 32, le muscle biceps brachial. 33, le muscle brachial antérieur. 34, le muscle triceps brachial.

RÉGION LATÉRALE DU TRONC.

a, extrémité externe de la clavicule. *b*, humérus scié vers sa partie moyenne. *c*, crête iliaque. *d*, épine iliaque antérieure et supérieure. *e*, ombilic.

1, *grand oblique de l'abdomen*. Ce muscle naît par des languettes charnues appelées digitations, 2-3-4-4, de la face externe et du bord inférieur des sept dernières côtes. Les quatre digitations supérieures s'entre-croisent avec les digitations du grand dentelé ; les trois digitations inférieures s'entre-croisent avec celles du grand dorsal. Ces digitations augmentent en largeur de haut en bas jusqu'à la huitième côte ; puis elles diminuent jusqu'à la douzième côte. Nées de ces insertions costales, les fibres charnues descendent obliquement d'arrière en avant. Les fibres postérieures, nées des trois dernières côtes, se portent presque verticalement en bas; elles forment un plan charnu très-épais qui va s'insérer par des fibres aponévrotiques, 5, aux trois quarts antérieurs de la lèvre externe de la crête iliaque. Les fibres antérieures et moyennes vont se terminer dans une large aponévrose, 6-6, qui constitue le feuillet superficiel de l'aponévrose abdominale. 7-7, grand dorsal. 8, son bord antérieur. 9, son bord supérieur. 10, son extrémité supérieure. 11, insertion du grand dorsal à la face externe des trois dernières côtes par des languettes charnues qui se recouvrent successivement et se croisent avec les languettes correspondantes du grand oblique. 12, insertion du grand dorsal par des fibres aponévrotiques au tiers postérieur de la crête iliaque. 13-13, aponévrose du grand dorsal qui va se fixer aux apophyses épineuses des vertèbres lombaires. 10', muscle grand pectoral. 10", bord inférieur du muscle petit pectoral. 14-15, muscle grand dentelé. 16, muscle grand rond. 17, muscles sous-épineux et petit rond. 18-18-18, deltoïde. 19, trapèze. 20, longue portion du triceps brachial. 21-22-23-24-25, coupe des muscles du bras. 26-27, grand fessier. 28, aponévrose qui recouvre le muscle moyen fessier.

RÉGION INTERCOSTALE".

Fig. 1. *a*, sternum. *b*, *c*, *d*, *e*, portion antérieure des seconde, troisième, quatrième, cinquième côtes. *f*, *g*, cartilage des sixième et septième côtes. *h*, appendice xyphoïde.

Fig. 2, 3 et 4. *i*, *i*, côtes. *j*, *j*, colonne vertébrale.

Fig. 3. *k*, ligament vertébro-costal antérieur.

Fig. 3 et 4. *l*, *l*, ligament transverso-costal supérieur.

Fig. 4. *m*, extrémité postérieure des côtes.

Fig. 1, 2, 3, 4. 1-1-1, *muscles intercostaux externes*. Ces muscles, au nombre de onze, placés dans les espaces intercostaux, s'étendent depuis la colonne vertébrale 1, fig. 4, jusqu'à l'union des côtes avec leurs cartilages, 1, fig. 1. Leurs fibres, obliquement dirigées en dedans et en avant, s'attachent d'une part à la lèvre externe du bord inférieur de la côte qui est au-dessus; d'une autre part, au bord supérieur de la côte qui est au-dessous.

Fig. 1, 2, 3 et 4. 2-2-2, *muscles intercostaux internes*. Ces muscles, de même forme que les précédents dont ils sont recouverts, s'étendent depuis le sternum, 1, fig. 1, jusqu'à l'angle des côtes, 2, fig. 4. Leurs fibres, 2, fig. 2, dirigées en sens opposés de celles des intercostaux externes, s'insèrent d'une part à la lèvre interne du bord inférieur de la côte et du cartilage placés au-dessus; d'une autre part, au bord supérieur et à la face interne de la côte et du cartilage placés au-dessous. 2'-2'-2', trous qui donnent naissance à des vaisseaux.

Fig. 3. 3-3-3, *muscles surcostaux*. Ces muscles sont au nombre de douze : chacun d'eux s'insère au sommet de l'apophyse transverse de la vertèbre placée au-dessus; de là les fibres charnues vont en rayonnant s'insérer à la partie postérieure du bord supérieur et de la face externe de la côte qui est au-dessous. Les surcostaux vont en augmentant de volume de haut en bas, les deux derniers sont très-volumineux.

Fig. 4. 4-4-4, *muscles souscostaux*. Ces muscles, variables pour le nombre et la longueur, s'étendent de la face interne de la côte qui est au-dessus à la face interne de celle située au-dessous, et quelquefois à la face interne des deuxième ou troisième côtes situées au-dessous. Les souscostaux vont en augmentant de volume de haut en bas; les deux derniers sont relativement très-volumineux.

E. Beau ad nat. del.

Lemercier et Cie Imp.

E. Beau ad nat. del.

Lemercier et Cie Imp.

Fig. 1

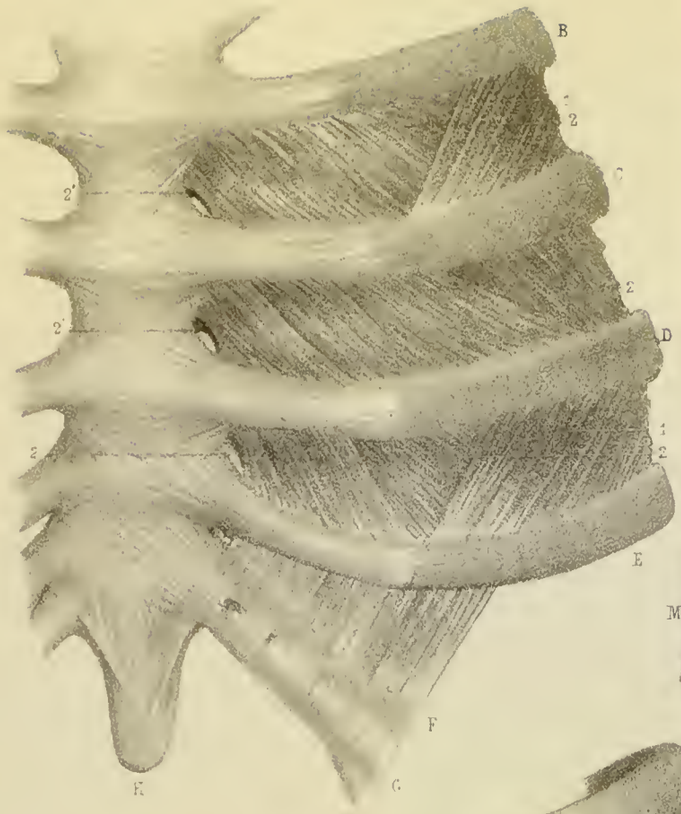

Fig 4

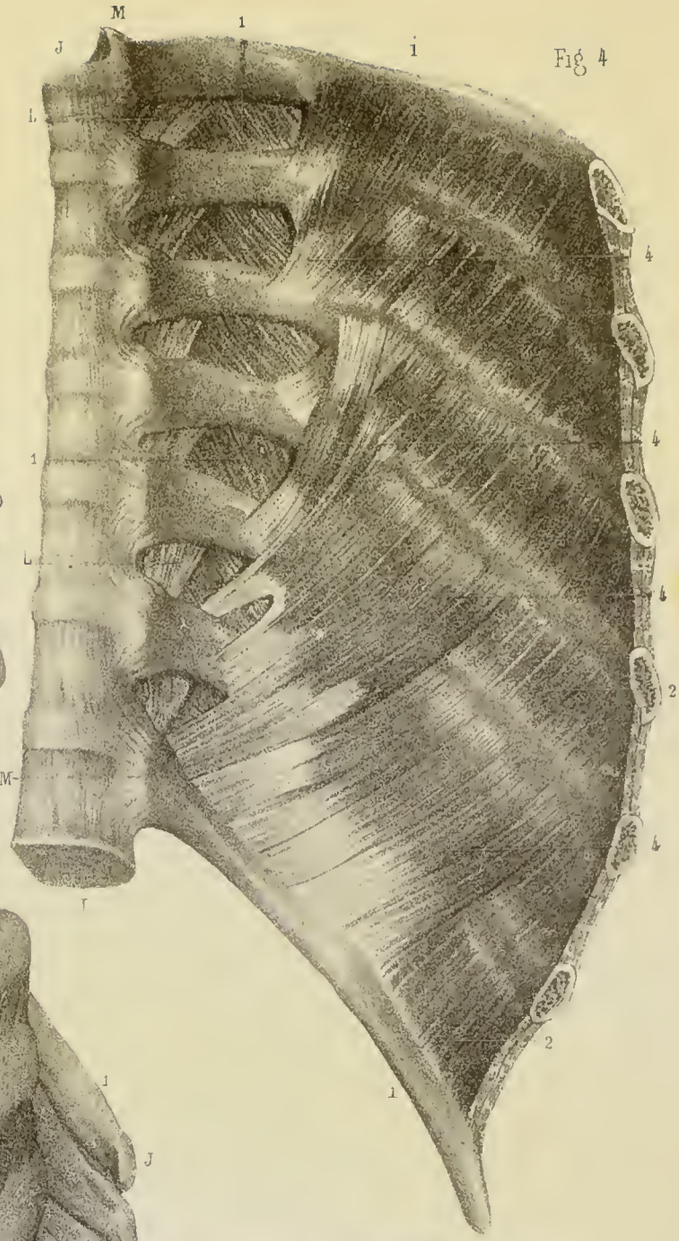



Fig. 2

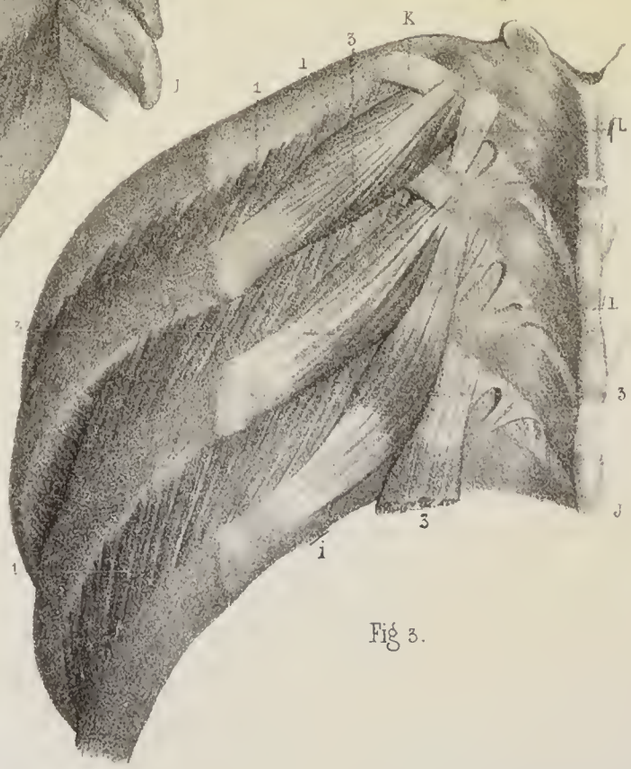

Fig 3.

Emile Beau ad naturam del

Offic. litho. Auguste Bry

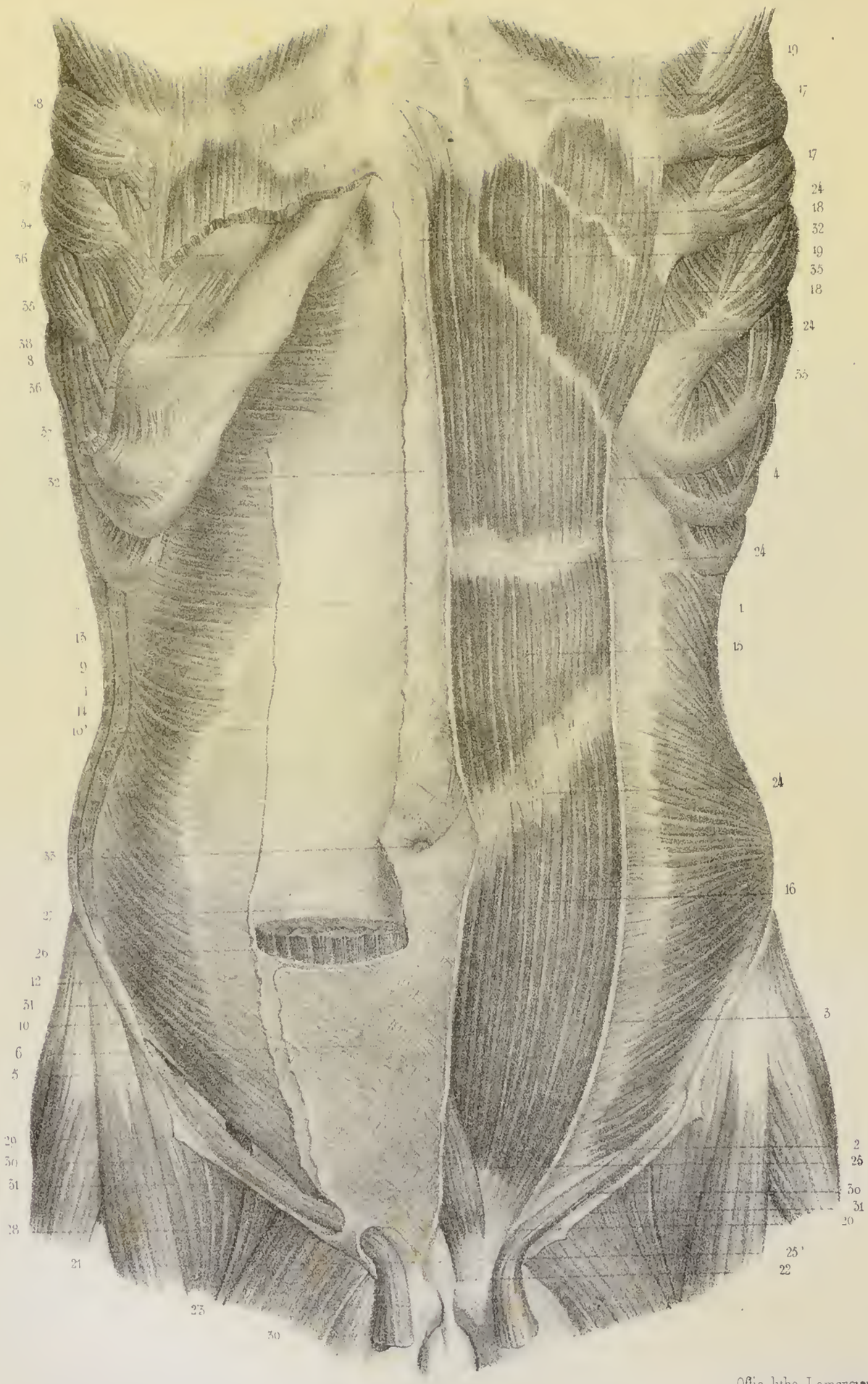

Emile Beau ad naturam del

Offic litho Lemercier

RÉGION ANTÉRIEURE DE L'ABDOMEN.

DEUXIÈME COUCHE.

1-2, muscle oblique interne ; son aponévrose, 3-4, au niveau du bord externe du muscle droit, se divise en deux feuillets : le feuillet superficiel, 5, passe au-devant du muscle droit, et se confond, vers le bord interne de ce muscle, avec l'aponévrose, 6, de l'oblique externe; le feuillet profond, 7, passe derrière le muscle droit. Ce feuillet ne tapisse que les trois quarts supérieurs du muscle droit, tandis que le feuillet antérieur le recouvre dans toute son étendue. 8-9-10, muscle transverse de l'abdomen : ce muscle, né des vertèbres lombaires, de la face interne des côtes et de la crête iliaque, se termine en avant par une aponévrose, 10', plus large à sa partie moyenne qu'à ses extrémités. Cette aponévrose, au niveau du bord externe du muscle droit, se divise en deux portions au moyen d'une fente horizontale : la portion supérieure, 11, s'unit au feuillet profond de l'aponévrose de l'oblique interne, et tapisse avec lui les trois quarts supérieurs de la face postérieure du muscle droit; la portion inférieure, 12, passe au-devant du muscle droit, et s'unit au feuillet superficiel de l'aponévrose de l'oblique interne. 13, muscle oblique interne coupé. 14, muscle oblique externe. 15-16, muscle droit de l'abdomen; ce muscle s'insère, 17, au cartilage de la cinquième côte; 18-18, au cartilage de la sixième; 19-19, à la base du sternum, et à l'appendice xyphoïde, par de fibres aponévrotiques qui s'entre-croisent avec celles du muscle opposé. Nées de ces insertions, les fibres charnues constituent un faisceau aplati qui vient s'insérer par un tendon, 20, à l'épine du pubis et à la partie supérieure de la symphyse. Les fibres tendineuses les plus internes, 21, s'entre-croisent avec celles du côté opposé, 22, et viennent former le ligament suspenseur de la verge, 23. Les fibres charnues de ce muscle sont coupées par des intersections aponévrotiques, 24-24, qui le partagent en plusieurs portions. Ces intersections, toujours plus nombreuses au-dessus qu'au-dessous de l'ombilic, occupent rarement toute l'épaisseur ou toute la largeur du muscle ; beaucoup plus prononcées en avant qu'en arrière, elles adhèrent intimement à la partie antérieure de la gaîne qui renferme le muscle droit. 25, muscle pyramidal. Ce muscle s'insère par un tendon, 25', à la partie supérieure de la symphyse du pubis. De cette insertion, les fibres charnues montent obliquement de bas en haut, et viennent se terminer par une extrémité effilée dans l'aponévrose abdominale. 26, muscle droit coupé, un peu au-dessous de l'ombilic, pour pouvoir montrer à la fois la portion antérieure et la portion postérieure de sa gaîne. La portion antérieure de la gaîne existe dans toute l'étendue du muscle ; elle est formée dans ses trois quarts supérieurs par les muscles obliques externe et interne, et dans son quart inférieur par les deux muscles oblique et transverse. La portion postérieure de la gaîne n'existe que dans les trois quarts supérieurs ; elle est formée par les muscles oblique interne et transverse ; dans tout le reste de son étendue, le muscle droit n'est séparé du péritoine que par le fascia transversalis, 27. 28, anneau inguinal externe. 29, anneau inguinal interne. L'espace compris entre ces deux ouvertures constitue le canal inguinal. 30-30, muscle crémaster. 31, ligament de Fallope. 32-32, ligne blanche. 33, anneau ombilical : cette ouverture, qui donne passage aux vaisseaux ombilicaux chez le fœtus, est fermée chez l'adulte. 34, extrémité supérieure du muscle droit. 35-35, muscles inter-costaux. 36-36, cartilages costaux. 37-37, digitations du muscle oblique externe. 38-38, digitations du muscle grand dentelé.

RÉGION ABDOMINALE ANTÉRIEURE.

PREMIÈRE COUCHE.

1, muscle oblique externe de l'abdomen du côté droit. La portion antérieure de ce muscle, 2-3, née par des digitations de la face externe des cinquième, sixième, septième, huitième et neuvième côtes, 4-5-6-7-8, se termine par une large aponévrose qui constitue le feuillet superficiel de l'aponévrose abdominale antérieure. Les fibres de l'aponévrose de l'oblique externe, obliquement dirigées comme les fibres charnues auxquelles elles font suite, se réunissent inférieurement en faisceaux d'apparence rubanée qui laissent souvent entre eux des espaces plus ou moins considérables. Deux de ces faisceaux, au voisinage du pubis, interceptent un espace ovalaire, 9, qui est l'orifice externe du *canal inguinal, anneau inguinal externe*, destiné à donner passage au cordon des vaisseaux spermatiques chez l'homme et au ligament rond chez la femme. Les deux faisceaux qui le circonscrivent portent le nom de *piliers*, et se divisent en *interne* ou *supérieur*, et en *externe* ou *inférieur*. Le pilier interne 10-10', très-large, s'entre-croise avec celui du côté opposé, et vient s'insérer, 11, à l'épine et à la crête du pubis, et à la surface large qui limite en dedans le trou sous-pubien : ces deux piliers en s'entre-croisant fournissent une expansion fibreuse, 12, qui descend vers la verge. Le pilier externe, 13, beaucoup moins large que le pilier interne, s'insère, 14, à l'épine et au-devant de la symphyse du pubis; quelques-unes de ses fibres peuvent être suivies jusqu'à l'os pubis du côté opposé. Ce pilier externe fait partie de l'*arcade fémorale, ligament de Fallope* ou *de Poupart*, bande fibreuse très-résistante qui s'étend de l'épine et de la symphyse du pubis à l'épine iliaque antérieure et supérieure, 15, en s'unissant d'une manière intime, 16, à l'aponévrose du membre inférieur. 17, muscle oblique interne du côté gauche. La portion antérieure de ce muscle naît de l'extrémité antérieure de la crête iliaque, de l'épine iliaque antérieure et supérieure, 18, et du ligament de Fallope, 19-19'. De ces insertions, les fibres charnues viennent en rayonnant se terminer par une aponévrose, 20, qui constitue le feuillet moyen de l'aponévrose abdominale antérieure. Les fibres charnues les plus inférieures, 21, grêles et décolorées, s'insèrent à l'épine du pubis et à la partie supérieure de la symphyse en s'unissant avec la portion inférieure de l'aponévrose de l'oblique externe; ces fibres, au niveau du canal inguinal, 22, décrivent une courbe à concavité postérieure qui embrasse le cordon des vaisseaux spermatiques. 23, origine du crémaster. 23', pilier externe du côté gauche, coupé. 24-24', aponévrose de l'oblique externe du côté gauche qui s'unit par sa partie supérieureà l'expansion fibreuse, 25-25, fournie par le faisceau inférieur du grand pectoral. L'aponévrose abdominale antérieure, ainsi formée par les aponévroses des muscles obliques et par l'aponévrose des muscles transverses (*voy.* pl. 34), présente des bosselures et des dépressions en rapport avec les ventres et les intersections du muscle droit qu'elle enveloppe dans une espèce de gaîne ; les fibres qui la constituent, entre-croisées dans tous les sens, lui donnent l'aspect d'un tissu artistement natté. En poursuivant la dissection, on voit les fibres obliques de haut en bas et de droite à gauche, 26-26, se continuer d'une part avec les fibres charnues de l'oblique externe droit, et d'une autre part, 26'-26', avec les fibres charnues de l'oblique interne gauche; les fibres obliques de haut en bas et de gauche à droite, 27, se continuer d'une part avec les fibres charnues de l'oblique externe gauche, et d'une autre part, 27', avec les fibres charnues de l'oblique interne droit. Il résulte de là que les quatre muscles obliques forment entre eux, l'oblique externe d'un côté avec l'oblique interne du côté opposé, deux muscles digastriques dont les aponévroses intermusculaires s'entre-croisent dans toute l'étendue de la portion susombilicale de l'abdomen. Cette disposition, clairement indiquée par Santorini et Winslow, n'est applicable qu'à une portion de ces muscles : au-dessous de l'ombilic, les fibres charnues des muscles obliques internes, devenues à peu près horizontales, s'unissent entre elles au moyen de leurs aponévroses; les fibres aponévrotiques des muscles obliques externes s'entre-croisent; celles du côté gauche, 28-29, passent à droite et viennent constituer les fibres en sautoir qu'on observe au voisinage du ligament de Fallope. Parmi ces fibres, les unes, 28', contournent le bord supérieur de l'anneau et le pilier externe pour venir s'insérer à l'épine et à la crête du pubis ; les autres, 29', contournent le bord inférieur du ligament de Fallope, et viennent s'insérer à la crête iliaque. Les deux muscles transverses (*voy.* pl. 34), s'unissant entre eux au moyen de leurs aponévroses, forment un troisième muscle digastrique qui enveloppe tout l'abdomen à la manière d'une large ceinture. En résumé, les six muscles de l'abdomen forment, comme le dit Winslow, « trois bandes larges très-artistement croisées. » 30-30, ligne blanche, ou portion de l'aponévrose abdominale comprise entre les bords internes des muscles droits ; comme ces bords finissent par se rencontrer inférieurement, il en résulte que la ligne blanche va en diminuant de largeur de la partie supérieure à la partie inférieure, où elle cesse d'exister. 31, anneau ombilical. 32-32, extrémité supérieure du muscle droit. 33-33, digitations du grand dentelé. 34, pilier externe du côté droit coupé. 35, muscles psoas et iliaque.

Pl 35 Tome I

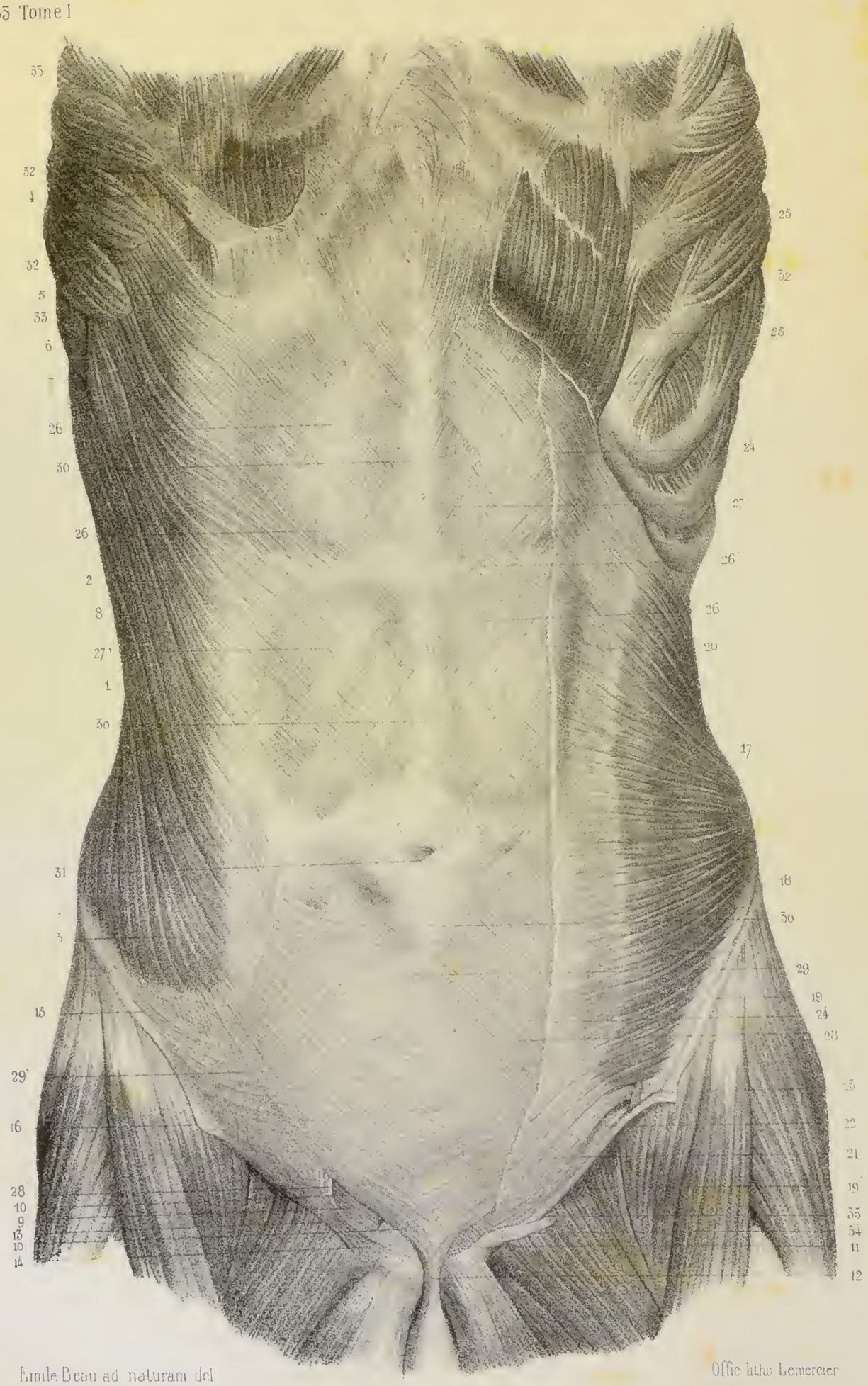

Emile Beau ad naturam del

Offic lithe Lemercier

Offic. litho Artus

RÉGION ABDOMINALE.

DEUXIÈME COUCHE.

a, *b*, *c*, *d*, *e*, les cinq dernières côtes. *f*, crête iliaque. *g*, épine iliaque antérieure et supérieure.

1. muscle petit oblique. Ce muscle s'insère par des fibres aponévrotiques, 2, aux trois quarts antérieurs de l'interstice de la crête iliaque, à l'épine iliaque antérieure et supérieure, au ligament de Fallope et aux apophyses épineuses des vertèbres lombaires et sacrées par des fibres aponévrotiques, 3, qui concourent à former l'aponévrose abdominale postérieure. Nées de ces nombreuses insertions, les fibres charnues se portent dans diverses directions. Les fibres qui proviennent des apophyses épineuses, 4, sont à peu près verticales; elles se terminent par des fibres aponévrotiques à la dernière côte. Les fibres qui naissent de la crête iliaque, d'autant plus obliques en haut et en avant qu'elles sont plus postérieures, se terminent, les unes, à l'aponévrose abdominale antérieure, 5-5; les autres, au bord inférieur des cartilages des 9e, 10e, 11e côtes, en s'unissant aux muscles intercostaux internes. Les fibres qui naissent de l'épine iliaque antérieure et supérieure se portent horizontalement dans l'aponévrose abdominale antérieure; celles qui naissent du ligament de Fallope, 6, descendent de dehors en dedans et viennent s'insérer à l'épine et à la symphyse du pubis en s'unissant à l'aponévrose du muscle grand oblique. 7-7, feuillet superficiel de l'aponévrose postérieure du muscle transverse qui va s'insérer aux apophyses épineuses des vertèbres lombaires. 8, trousseau fibreux qui naît de la crête iliaque et vient se terminer dans l'aponévrose abdominale postérieure. 9-9-9, muscle droit de l'abdomen. 10-10, petit dentelé postérieur et inférieur. Ce muscle naît par des digitations du bord inférieur des quatre dernières côtes, et se termine par une aponévrose, 11, qui s'unit intimement à celle du muscle grand dorsal, et vient se fixer aux apophyses épineuses des trois dernières vertèbres dorsales et des trois premières vertèbres lombaires. 12, muscles intercostaux externes. 13, muscles intercostaux internes.

RÉGION ABDOMINALE.

Fig. 1. *a-b*, les quatre dernières côtes. *c*, crête iliaque. *d*, épine iliaque antérieure et supérieure.

1-2-3, transverse de l'abdomen. Ce muscle s'insère : aux trois quarts antérieurs de la lèvre interne de la crête iliaque par des fibres aponévrotiques très-courtes ; à la face interne des six dernières côtes, par des digitations qui s'entre-croisent avec celles du diaphragme ; aux vertèbres lombaires, par une aponévrose, 4, dont le feuillet superficiel (*voy*. pl. 37) se fixe aux apophyses épineuses, et dont le feuille moyen vient s'attacher, 5, aux apophyses transverses. 6, trousseau fibreux qui naît de la crête iliaque et vient s'unir à l'aponévrose du transverse. De ces diverses insertions, les fibres charnues du transverse, parallèles et horizontales, viennent se terminer par une aponévrose, 7, qui concourt à former l'aponévrose abdominale antérieure. 8-9, paroi postérieure de la gaîne du muscle droit. 10-11, paroi antérieure de cette même gaîne. 12, muscle droit. 13-14, muscles intercostaux externes.

RÉGION LOMBAIRE.

Fig. 2. *a*, douzième côte. *b*, *c*, *d*, *e*, apophyses transverses des quatre premières vertèbres lombaires. *f-g*, crête épineuse lombo-sacrée. *h*, crête iliaque.

1-2-3-4-5, carré des lombes. Ce muscle, né par des digitations du bord inférieur de la douzième côte et des apophyses transverses des quatre premières vertèbres lombaires, vient s'insérer au ligament iléo-lombaire et à la partie postérieure de la crête iliaque. 6-6, muscles intertransversaires de la région lombaire. 7, ligament iléo-lombaire. 8, ligament sacro-iliaque postérieur.

Fig. 1.

Fig. 2.

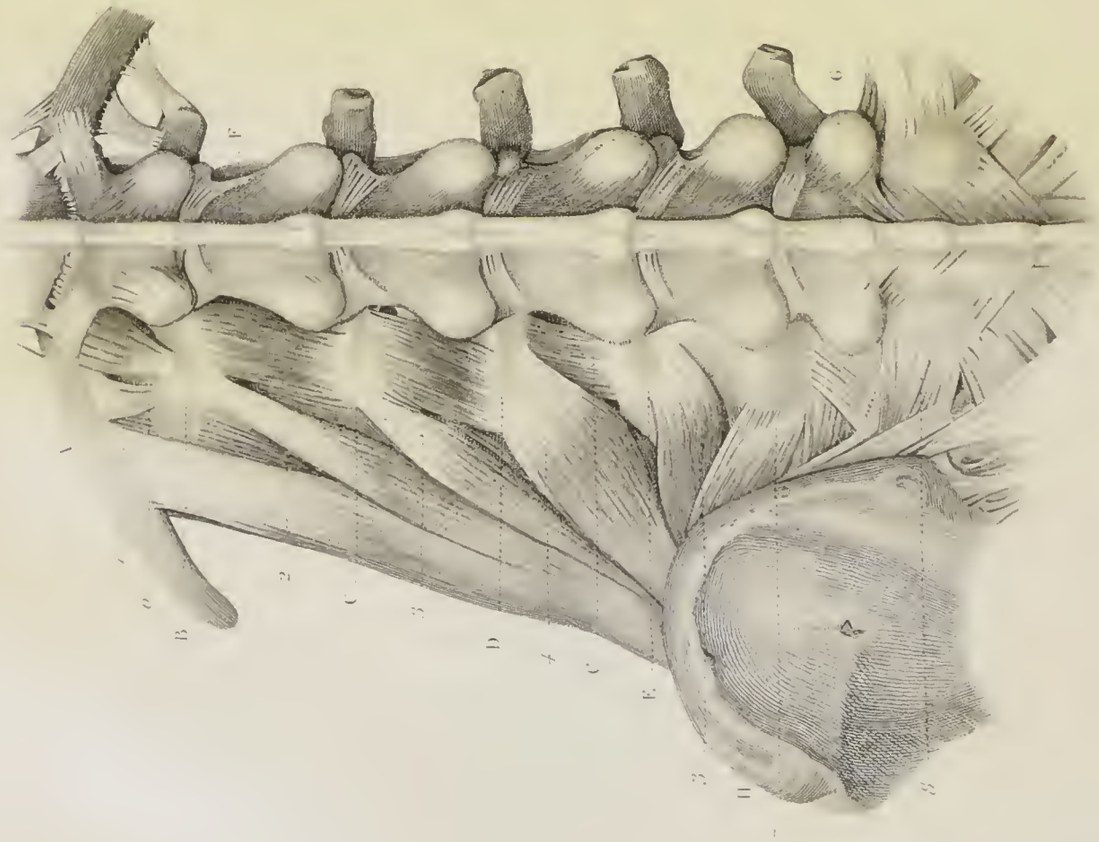

Fig. 3

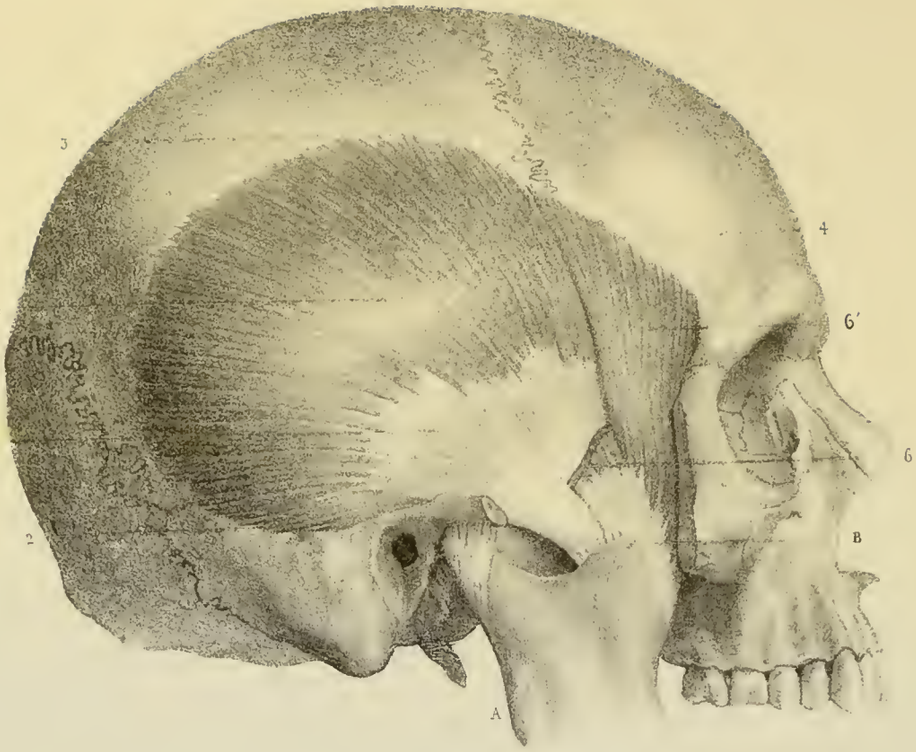

Fig. 4

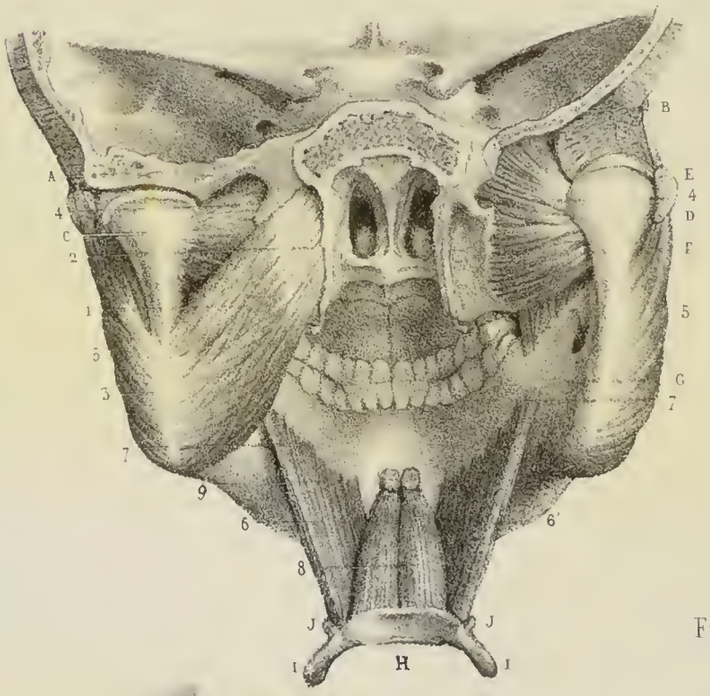

Fig. 1

Fig. 2.

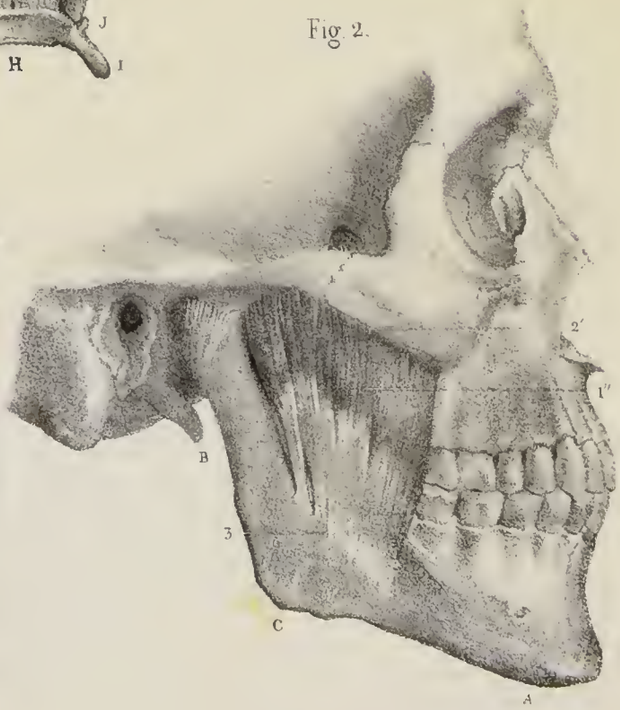

Emile [illegible] del.

Offic. litho. Artus

RÉGION INTERCOSTALE[b].

a, face postérieure du sternum. *b*, de l'appendice xyphoïde. *c*, *c*, côtes. *d*, *d*, clavicule. *e*, os hyoïde.

1-2-3, triangulaire du sternum. Ce muscle s'insère par des fibres aponévrotiques à la partie postérieure des bords de l'appendice xyphoïde et de la seconde pièce du sternum ; les fibres charnues nées de ces insertions se divisent en plusieurs faisceaux distincts qui s'insèrent par des lamelles aponévrotiques à la face interne et aux bords des cartilages des seconde, troisième, quatrième, cinquième et sixième côtes. Les faisceaux supérieurs se dirigent de bas en en haut et de dedans en dehors ; les faisceaux inférieurs, beaucoup plus considérables, suivent une direction parallèle aux fibres du muscle transverse avec lesquelles ils se confondent. 4-5-6-7, faisceaux du muscle transverse de l'abdomen. 8, aponévrose du transverse. 9-10-11, digitations du diaphragme. 12-12', muscles intercostaux internes. 13, sterno-hyoïdien. Ce muscle, né du bord inférieur de l'os hyoïde, 14, se dirige en bas et en dehors pour venir s'insérer, 15, à la partie postérieure de l'extrémité interne de la clavicule et du cartilage interarticulaire, au ligament interclaviculaire, quelquefois au sternum, et à la face postérieure du cartilage de la première côte. 16, insertion du sterno-thyroïdien à la face postérieure du sternum et du cartilage de la première côte. 17-18-19, muscle scapulo-hyoïdien coupé au niveau de son intersection aponévrotique. 20, sterno-cléido-mastoïdien. 21, sous-clavier.

RÉGION TEMPORO-MAXILLAIRE.

Fig. 1 et 2. *a*, corps de la mâchoire inférieure. *b*, branche de la mâchoire inférieure. *c*, angle.

1-1'-1'', *masséter*. Ce muscle est composé de trois portions : la portion externe, 1, fig. 1, qui est la plus considérable, s'insère, 2, aux deux tiers antérieurs de la lèvre externe du bord inférieur de l'arcade zygomatique par une aponévrose très-forte qui se prolonge dans l'épaisseur du muscle. Les fibres charnues, nées de la face profonde de cette aponévrose, descendent obliquement d'avant en arrière pour venir s'insérer à la face externe de l'angle et de la branche de la mâchoire inférieure. La portion moyenne, 1'-1', fig. 1, naît des deux tiers postérieurs de la lèvre externe de l'arcade zygomatique ; de là elle descend obliquement d'avant en arrière, en croisant la direction de la portion externe pour venir s'insérer au bord inférieur de la mâchoire inférieure au-devant de l'angle. La portion interne, 1'', fig. 2, s'insère, 2', à la face interne et à la lèvre interne du bord inférieur de l'arcade zygomatique dans toute son étendue ; les fibres charnues se portent verticalement en bas et se terminent par des fibres aponévrotiques, 3, à la face externe de l'angle de la mâchoire inférieure.

Fig. 3. *a*, branche de la mâchoire inférieure. *b*, apophyse coronoïde.

1, *temporal*. Ce muscle s'insère dans toute l'étendue de la fosse temporale, 2-3-4, et à la face interne d'une aponévrose qui se fixe au bord supérieur de l'arcade zygomatique. Nées de cette double origine, les fibres charnues rayonnent en convergeant ; les antérieures obliquement d'avant en arrière, les moyennes verticalement, les postérieures d'arrière en avant : toutes viennent se terminer sur les faces et sur les bords d'une aponévrose, 5, très-épaisse, située dans l'épaisseur du muscle, dont elle se dégage bientôt en se repliant sur elle-même pour constituer un tendon très-fort qui s'engage sous l'arcade zygomatique et vient embrasser le sommet de l'apophyse coronoïde. 6, coupe du faisceau charnu qui s'insère à la face interne de l'aponévrose temporale superficielle. 6', la portion antérieure de ce muscle est constituée par un faisceau charnu très-épais.

Fig. 4. *a*, *b*, coupe verticale de la base du crâne au niveau des fosses moyennes. *c*, *d*, condyles de la mâchoire inférieure. *e*, arcade zygomatique. *f*, fosse ptérygoïde. *g*, face postérieure du corps de la mâchoire inférieure. *h*, corps de l'os hyoïde. *i*, *i*, grandes cornes. *j*, *j*, petites cornes.

1, *ptérygoïdien interne*. Ce muscle s'insère, 2, dans la fosse ptérygoïde, au crochet de l'aile interne de l'apophyse ptérygoïde et à la tubérosité de l'os palatin par des lames aponévrotiques qui se prolongent dans son épaisseur. Les fibres charnues, nées de ces lames aponévrotiques, descendent obliquement d'avant en arrière et de dedans en dehors pour venir s'insérer par des lames fibreuses, 3, à la face interne de l'angle de la mâchoire inférieure. 4, *ptérygoïdien externe*. Ce muscle s'insère à la face externe de l'apophyse ptérygoïde, à la tubérosité de l'os palatin et à la crête qui sépare la fosse zygomatique de la fosse temporale. Nées de ces diverses insertions, les fibres charnues se portent horizontalement d'avant en arrière, et viennent s'insérer dans une fossette située au-devant du col du condyle et au cartilage interarticulaire de l'articulation temporo-maxillaire. 5, masséter. 6-6', mylo-hyoïdien vu par sa face postérieure. Ce muscle s'insère d'une part, 7-7', à la ligne maxillaire interne ; d'une autre part, au bord supérieur et à la face antérieure du corps de l'os hyoïde. 8, *génio-hyoïdien*. Ce muscle, né du tubercule inférieur de l'apophyse géni, se dirige en bas et en arrière et vient s'insérer au bord supérieur de l'os hyoïde. 9, insertion du *génio-glosse* à l'apophyse géni supérieur.

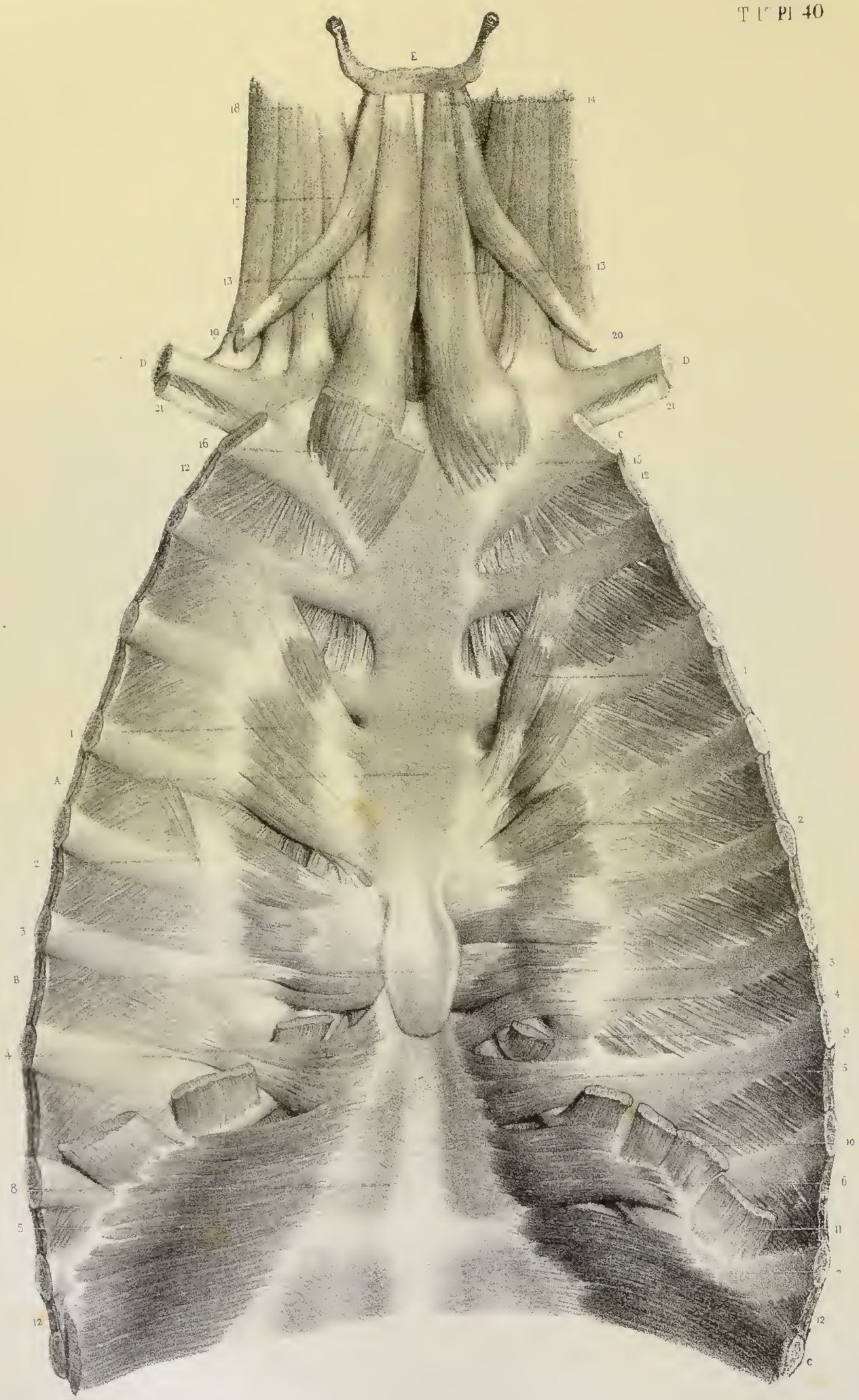

Emile B[illegible] del

Offic litho Artus

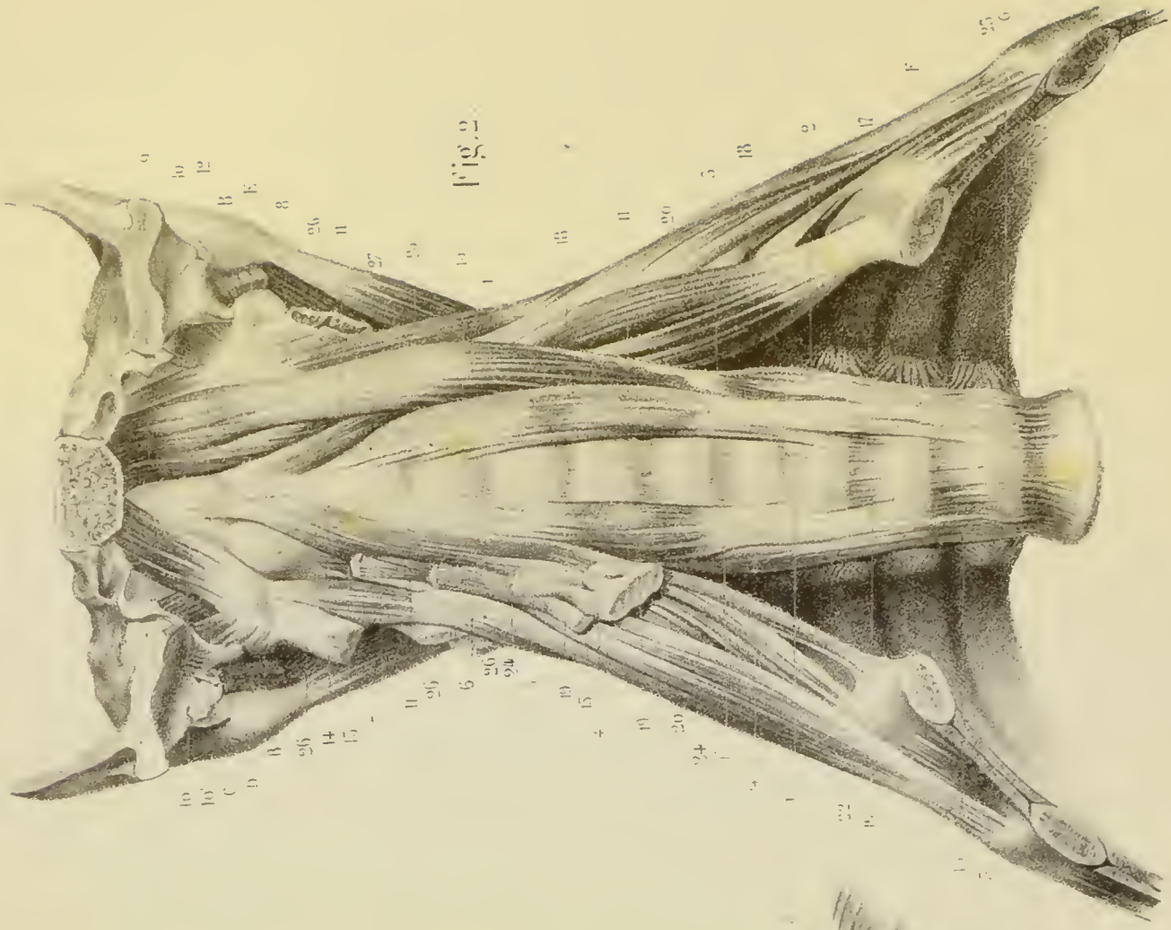

Fig. 2.

Fig. 1.

Imp Lemercier Paris

RÉGION ANTÉRIEURE DU COU.

DEUXIÈME COUCHE.

a. symphyse du menton ; *b*, os hyoïde; *b'*, membrane thyro-hyoïdienne; *c*, cartilage thyroïde ; *d*, corps thyroïde; *e*, trachée-artère; *f*, extrémité interne de la clavicule droite; *g-h*, clavicule gauche sciée à sa partie moyenne; *i*, ligament inter-claviculaire; *j-k*, le sternum; *l*, extrémité antérieure de la deuxième côte; *m*, cartilage de la troisième côte.

1-2, muscle digastrique composé de deux faisceaux charnus réunis par un tendon mitoyen : le faisceau postérieur, 1, s'insère dans la rainure digastrique de l'apophyse mastoïde ; le faisceau antérieur, 2, s'insère, 3, à la face postérieure de l'os maxillaire inférieur, dans la fossette digastrique ; le tendon moyen s'attache au moyen d'une expansion fibreuse, 4, à l'os hyoïde. Entre les faisceaux antérieurs des muscles digastriques, on rencontre souvent deux petits faisceaux accessoires, 5-5, qui vont s'insérer par un tendon commun, 6, en arrière de la symphyse du menton. 7, mucle stylo-hyoïdien : ce muscle, traversé par le tendon du digastrique, naît de l'apophyse styloïde et vient s'insérer au corps de l'os hyoïde. 8-8, muscle mylo-hyoïdien, dont les fibres postérieures et moyennes s'entre-croisent sur la ligne médiane, 9, et vont s'insérer à la partie supérieure du corps de l'os hyoïde. 10, sterno-hyoïdien : ce muscle naît par des fibres aponévrotiques du bord inférieur du corps de l'os hyoïde, et vient s'insérer à l'extrémité interne de la clavicule. 10', muscle sterno-thyroïdien. 11-12, omo-hyoïdien : ce muscle est composé de deux faisceaux charnus réunis par un tendon moyen, 13; le faisceau supérieur, 11, s'insère au bord inférieur du corps de l'os hyoïde, en dehors du sterno-hyoïdien avec lequel il confond souvent ses insertions ; le faisceau inférieur, 12, s'insère au bord supérieur de l'omoplate, derrière l'échancrure coracoïdienne. 14, muscle scalène antérieur. 15, muscle scalène postérieur. 16, muscle angulaire de l'omoplate. 17, muscle grand droit antérieur de la tête. 18, muscle trapèze. 19, sous-clavier : ce muscle naît par un tendon très-fort, 20, du cartilage de la première côte ; de là, il se porte obliquement en dehors et en arrière pour aller s'insérer à la partie externe et inférieure de la clavicule par des fibres aponévrotiques, 20, qui s'étendent chez certains sujets, 20', jusqu'à l'apophyse coracoïde. 21-21, muscles intercostaux externes. 22, muscles intercostaux internes. 23, trous qui donnent passage à des vaisseaux.

RÉGION ANTÉRIEURE DU COU.

PREMIÈRE COUCHE.

1. muscle sterno-cléido-mastoïdien divisé inférieurement en deux faisceau : le faisceau antérieur, épais et arrondi, s'insère, 2, à la partie antérieure et supérieure du sternum par un tendon très-fort qui s'entre-croise avec celui du côté opposé ; le faisceau postérieur, large et mince, s'insère, 3, au bord postérieur et à la face supérieure de la clavicule dans une étendue plus ou moins grande, à l'articulation sterno-claviculaire et quelquefois à la partie antérieure et supérieure du sternum. 4, faisceau antérieur du digastrique, doublé par un petit faisceau charnu qui s'insère directement, 5, au corps de l'os hyoïde. 6, tendon du digastrique. 7, muscle stylo-hyoïdien. 8-8, muscle mylo-hyoïdien, dont les fibres charnues se terminent par des fibres aponévrotiques, 9-9', qui s'entre-croisent sur la ligne médiane. Les deux muscles mylo-hyoïdiens ne forment qu'un seul et même muscle. 10, muscle sterno-hyoïdien. 11, muscle omo-hyoïdien. 12, muscle sterno-thyroïdien ; quelques fibres de ce muscle, 12', vont se perdre sur le corps thyroïde. 13, muscle scalène postérieur. 14, muscle grand droit antérieur de la tête.

RÉGION PRÉVERTÉBRALE.

Fig. 2. *a*, apophyse basilaire. *b*, apophyse mastoïde. *c*, apophyse styloïde. *d*, *e*, apophyses transverses de l'atlas. *f*, extrémité antérieure de la première côte. *g*, extrémité postérieure de la troisième côte.

1. Grand droit antérieur de la tête. Ce muscle, quelquefois uni au muscle long du cou par un petit faisceau charnu, 2-3, s'insère aux tubercules antérieures des apophyses transverses des sixième, cinquième, quatrième et troisième vertèbres cervicales par des tendons, 4, 5, 6, 7, qui se confondent avec ceux des muscles scalènes. De ces tendons naissent les fibres charnues, lesquelles se réunissent en faisceaux d'abord distincts, qui se confondent ensuite et viennent se terminer à la face postérieure d'une aponévrose, 8, située à la face antérieure du muscle. De cette aponévrose part un gros faisceau charnu, 9, qui s'insère à l'apophyse basilaire. Le faisceau qui naît de la troisième vertèbre cervicale s'insère directement à l'apophyse basilaire sans se confondre avec le faisceau commun. 10, petit droit antérieur de la tête. Ce muscle s'étend de l'apophyse basilaire à la base de l'apophyse transverse et à la partie voisine de la masse latérale de l'atlas. 10', muscle droit latéral de la tête, qui s'étend de l'apophyse transverse de l'atlas à la surface jugulaire de l'occipital. 11-11', muscle long du cou. Ce muscle est composé de deux faisceaux : le faisceau supérieur, 11, naît par des fibres aponévrotiques du tubercule antérieur de l'atlas, 12, se porte obliquement en dehors et vient s'insérer, par de petits tendons, 13-13, aux tubercules antérieurs des apophyses transverses des sixième, cinquième, quatrième et troisième vertèbres cervicales. Le faisceau inférieur, 11', naît par des fibres aponévrotiques, 14, 15, de la partie antérieure du corps de la seconde et de la troisième vertèbres cervicales, et vient s'insérer, par une aponévrose, 16-16-16, à la face antérieure du corps de la septième vertèbre cervicale et des trois premières dorsales. Un troisième faisceau, né du tubercule antérieur des apophyses transverses des quatrième et cinquième vertèbres cervicales, vient renforcer le faisceau inférieur. 18-18, scalène antérieur. 19-19, tendons d'insertion de ce muscle. 20-21, scalène postérieur, composé de deux faisceaux : le faisceau antérieur naît, 22, de la face externe de la première côte ; le faisceau postérieur naît, 23, du bord supérieur de la deuxième côte. Ces deux faisceaux réunis se subdivisent en six petits faisceaux. 24-24, qui viennent s'insérer par autant de tendons aux tubercules postérieurs des apophyses transverses des six dernières vertèbres cervicales; le scalène postérieur s'insère souvent par un petit faisceau distinct, 25, à l'apophyse transverse de l'atlas. 26-26-26, tendons d'insertion du muscle angulaire de l'omoplate. 27, muscle splénius de la tête.

Emile Beau ad naturam del

Imp Lemercier Paris

T. I.er Pl. 43

Emile Beau ad naturam del.

Offic. litho. Art.

RÉGION LATÉRALE DU TRONC.

DEUXIÈME COUCHE *b*.

a, os occipital; *b*, conduit auditif externe; *c*, apophyse styloïde; *d*, os maxillaire inférieur; *e*, os hyoïde; *f*, cartilage thyroïde; *g*, apophyse transverse de l'atlas; *h*, la clavicule, sciée à sa partie moyenne: *i-j*, l'omoplate, détachée des parties latérales du tronc et renversée en dehors; *k*, angle supérieur de l'omoplate; *l*, angle inférieur; *m*, *n*, *o*, *p*, les quatre premières côtes.

1-2 3-4, insertions costales du muscle grand dentelé par huit digitations: 1, la première digitation, naît de la face externe de la première côte, du bord supérieur de la deuxième côte et d'une aponévrose intermédiaire. Elle est constituée par la réunion de deux gros faisceaux, distincts quelquefois dans une certaine étendue: le faisceau supérieur, 6, fort souvent uni au muscle scalène postérieur par une petite languette charnue, 5, vient s'insérer, par des fibres aponévrotiques, au sommet de l'angle supérieur de l'omoplate; le faisceau inférieur, 6', s'insère à la face interne de cet angle supérieur. 2, la seconde digitation, naît de la face externe de la deuxième côte: elle est de toutes la plus large et la plus mince; la troisième digitation est plus longue et moins large que la précédente. Ces deux digitations réunies constituent un large muscle, qui vient s'insérer, par des fibres aponévrotiques, à toute la longueur du bord spinal de l'omoplate. 3-4, les cinq dernières digitations, étroites et longues, naissent de la face externe des quatrième, cinquième, sixième, septième et huitième côtes, en s'entre-croisant avec les digitations du muscle grand oblique de l'abdomen, 7-7; elles constituent un muscle radié, dont les faisceaux se rassemblent autour d'un tendon aplati, 8, qui va se fixer à la face interne de l'angle inférieur de l'omoplate. 9, le muscle sous-scapulaire. 10, le muscle sus-épineux. 11, le muscle scapulo-hyoïdien. 12-12, muscles intercostaux externes. 13, le muscle scalène antérieur; il s'insère inférieurement, par un tendon aplati, à la face externe de la première côte; supérieurement, il est divisé en quatre faisceaux, qui viennent s'insérer, par de petits tendons, aux tubercules antérieurs des apophyses transverses des troisième, quatrième, cinquième et sixième vertèbres cervicales et aux échancrures qui terminent les gouttières formées par ces apophyses transverses. 14, espace qui donne passage à l'*artère sous-clavière*. 15-16, le muscle scalène postérieur, divisé en deux faisceaux: 15, le faisceau antérieur, s'insère à la face externe de la première côte; 16, le faisceau postérieur, plus petit, s'insère au bord supérieur de la deuxième côte. Ces deux faisceaux réunis se subdivisent en six petits faisceaux, qui viennent s'insérer aux tubercules postérieurs des apophyses transverses des six dernières vertèbres cervicales: souvent ce muscle vient s'insérer, par un petit corps charnu distinct, 17, à l'apophyse transverse de l'atlas. 18, le muscle grand droit antérieur de la tête. 19-20-21, le muscle angulaire de l'omoplate, divisé supérieurement en trois faisceaux, qui s'insèrent aux tubercules postérieurs des apophyses transverses des trois premières vertèbres cervicales: ces trois faisceaux réunis inférieurement s'insèrent à l'angle supérieur et à la portion supérieure du bord spinal de l'omoplate. 22-22, le muscle petit dentelé postérieur et supérieur. 23, le muscle rhomboïde. 24-24, le muscle splénius de la tête; 24', son insertion au sommet et à la face externe de l'apophyse mastoïde, à la portion mastoïdienne du temporal, ainsiqu'au tiers externe de la ligne courbe occipitale supérieure. 25-26, le muscle digastrique, composé de deux faisceaux réunis par un tendon moyen: le faisceau postérieur, 25, s'insère dans la rainure digastrique de l'apophyse-mastoïde; le faisceau antérieur, 26, s'insère à la face postérieure de l'os maxillaire inférieur, au-dessous de l'apophyse-*géni*. 27, anse fibreuse, qui fixe le tendon du digastrique à l'os hyoïde. 26', faisceau antérieur du digastrique du côté opposé. 28, le muscle stylo-hyoïdien, traversé par le tendon du digastrique. 29, fibres du muscle stylo-glosse. 30, ligament stylo-maxillaire. 31, le muscle masséter. 32-32, le muscle mylo-hyoïdien. 33, le muscle hyo-glosse. 34, le muscle constricteur moyen du pharynx; 35, le muscle sterno-hyoïdien. 36, le muscle scapulo-hyoïdien. 37, le muscle thyro-hyoïdien. 38, le muscle sterno-thyroïdien. 39, le muscle constricteur inférieur du pharynx. 40, le corps thyroïde.

RÉGION LATÉRALE DU TRONC.

PREMIÈRE COUCHE *b*.

a, clavicule ; *b*, apophyse acromion ; *c*, épine de l'omoplate ; *e*, sternum ; *f*, branche ascendante de l'os maxillaire inférieur ; *g*, apophyse styloïde ; *h*, face externe de la première côte ; *i*, os malaire ; *k*, articulation temporo-maxillaire ; *l*, conduit auditif externe.

1, le muscle sterno-cleïdo-mastoïdien, divisé inférieurement en deux faisceaux : 2, le faisceau antérieur ou *sternal*, épais et arrondi, s'insère à la partie antérieure et supérieure du sternum par un tendon qui s'entre-croise avec celui du muscle opposé ; 3, le faisceau postérieur ou *claviculaire*, large et mince, s'insère par des fibres aponévrotiques au bord postérieur et à la face supérieure de la clavicule dans une étendue plus ou moins grande, à l'articulation sterno-claviculaire, et quelquefois à la partie antérieure du sternum. Ces deux faisceaux, d'abord séparés par un intervalle celluleux, se réunissent vers la partie moyenne du cou ; le faisceau claviculaire vient se placer derrière le faisceau sternal, qui le recouvre entièrement. 4-5, insertions supérieures du sterno-cleïdo-mastoïdien : 4, au bord antérieur et à la face externe de l'apophyse mastoïde, par un tendon très-fort ; 5, aux deux tiers externes de la ligne courbe occipitale supérieure, par une aponévrose qui se prolonge en arrière, jusqu'aux insertions médianes du muscle trapèze. 6, le muscle sterno-cleïdo-mastoïdien du côté opposé. 7, le muscle sterno-hyoïdien. 8-8, le muscle scapulo-hyoïdien. 9, le muscle scalène antérieur. 10 et 11, le muscle scalène postérieur, divisé en deux faisceaux. 12, le muscle angulaire de l'omoplate. 13, le muscle splénius. 14-15, le muscle digastrique. 16, le muscle mylo-hyoïdien. 17-18-19, le muscle orbiculaire des paupières. 20, le muscle grand zygomatique. 21, le muscle élévateur commun de l'aile du nez et de la lèvre supérieure. 22, le muscle pyramidal. 23, le muscle élévateur de la lèvre supérieure. 24, le muscle canin. 25, le muscle triangulaire. 26, le muscle buccinateur. 27, le muscle masseter. 28, le muscle frontal. 29, le muscle auriculaire antérieur. 30, le muscle occipital. 30′, le muscle auriculaire postérieur. 31, le deltoïde : ce muscle est composé de dix-huit ou vingt faisceaux charnus, qui, réunis par des lames fibreuses intermédiaires, forment plusieurs petits muscles penniformes. 32, 33 et 34, insertions supérieures du deltoïde au tiers externe du bord antérieur de la clavicule, à la lèvre inférieure du bord postérieur de l'épine de l'omoplate et du bord inférieur de l'apophyse acromion. Ces deux dernières insertions ont lieu par des faisceaux aponévrotiques qui descendent très-bas dans l'épaisseur du muscle, où ils forment des espèces de cloisons. Les insertions supérieures du deltoïde font suite à celles du muscle trapèze, qui ont lieu à la clavicule et à l'omoplate ; dans certains points, au niveau de l'épine de l'omoplate, ces deux muscles sont réunis à l'aide de fibres aponévrotiques communes, qui ne font que glisser sur les surfaces osseuses sans s'y insérer. 35, insertion du deltoïde, par un tendon très-fort, à l'empreinte deltoïdienne de l'humérus. 36-36, faisceau supérieur du muscle grand pectoral ; 37, faisceau moyen ; 38, faisceau inférieur. 39-40, portion inférieure du muscle trapèze. 41, les muscles grand dorsal et grand rond réunis. 42, digitation du muscle grand oblique de l'abdomen. 43, aponévrose abdominale. 44-45, digitations du muscle grand dentelé. 46, le muscle biceps brachial. 47, le muscle brachial antérieur. 48-49-50-51, le muscle triceps brachial.

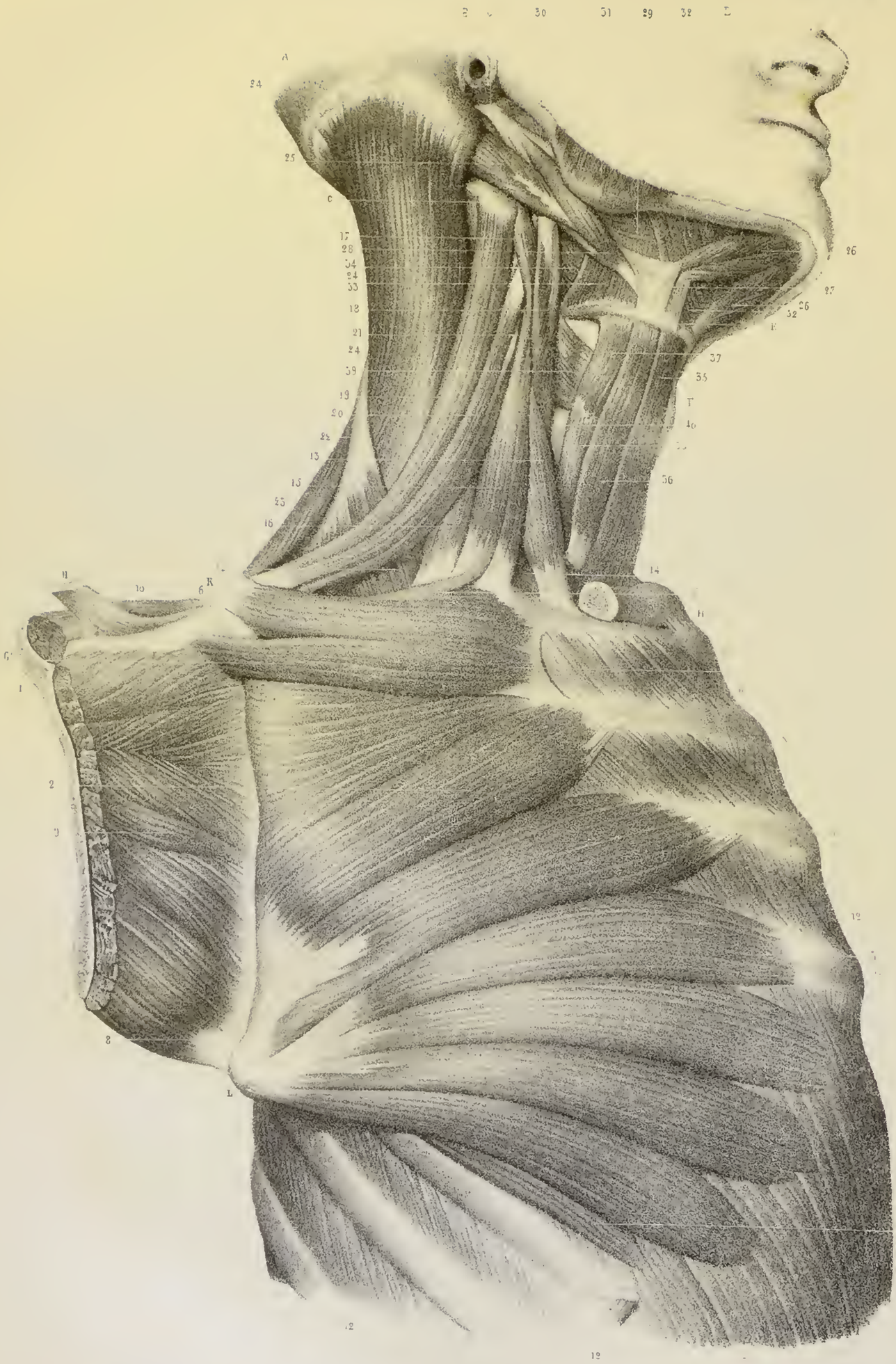

Beau ad naturam del.

Fig. 1.

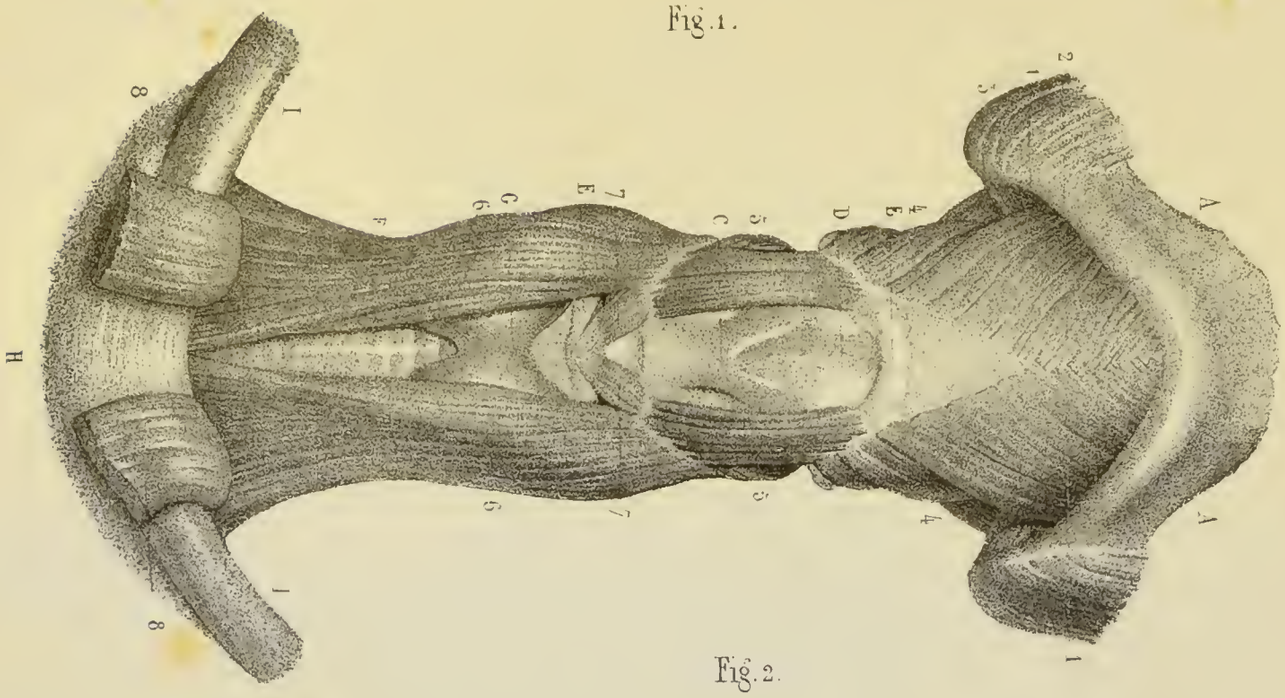

Fig. 2.

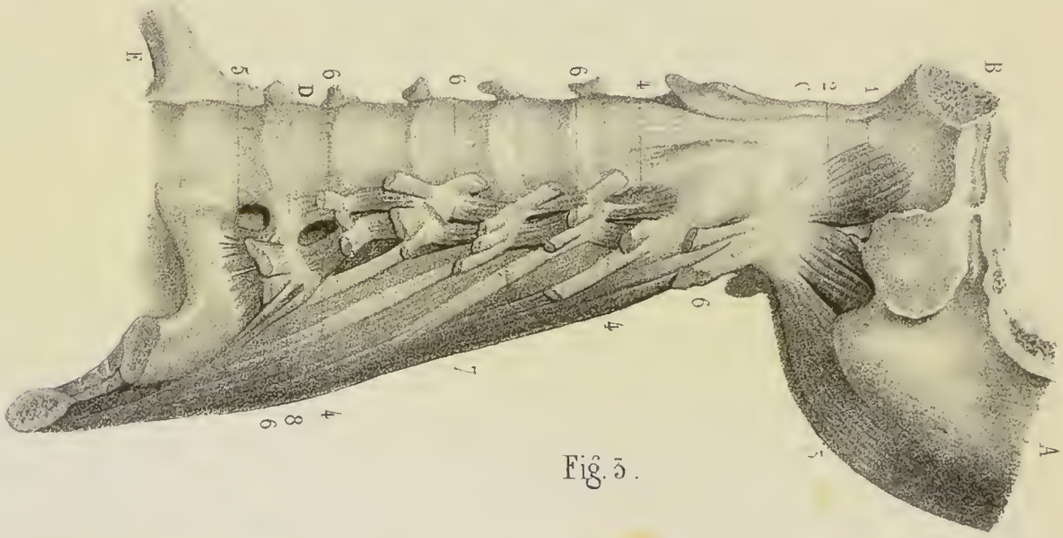

Fig. 3.

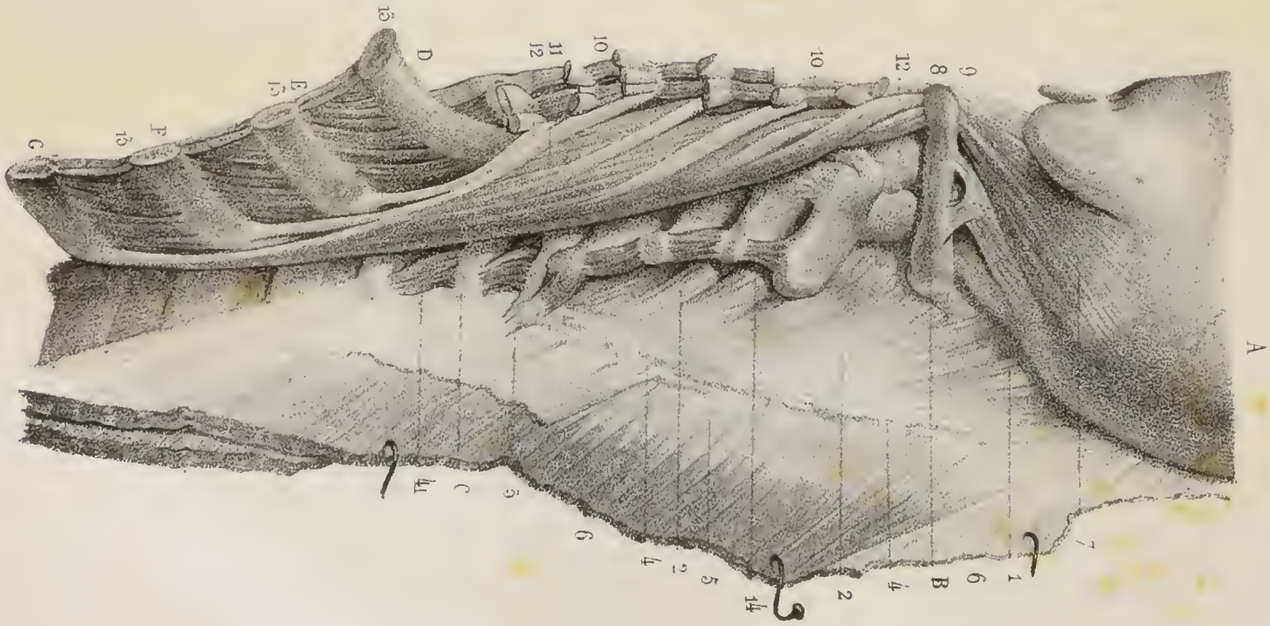

Emile Beau ad naturam del

Offic. litho Lemercier

APONÉVROSES ABDOMINALES.

PLAN ANTÉRIEUR.

Fig. 1. 1, *fascia* sous-cutané de l'abdomen (*couche profonde*). La *couche superficielle*, constituée par les lamelles les plus profondes du tissu cellulaire, recouvre le dartos et la verge ; la *couche profonde*, peu distincte chez les sujets jeunes ou gras, présente tous les caractères d'une lame fibreuse chez les sujets maigres ou avancés en âge : ses fibres, obliquement dirigées de haut en bas et de dehors en dedans, s'entre-croisent avec celles du dartos, dont elles tapissent la face postérieure, pour aller recouvrir la verge et le cordon des vaisseaux spermatiques. Cette lame fibreuse s'insère en dedans, 2, sur l'épine du pubis et sur le *ligament de Gimbernat*, qu'elle concourt à former ; dans tout le reste de son étendue, 3, elle se confond avec le feuillet superficiel de l'aponévrose fascia-lata. 4, *fascia* sous-cutané de la cuisse (*couche profonde*) : cette lame fibreuse se fixe en dehors à la crête iliaque et à la moitié externe du ligament de Fallope ; en dedans, à l'épine et à la branche descendante du pubis. Criblée de trous, 5, au niveau du canal crural, pour le passage des vaisseaux lymphatiques, elle se prolonge au-dessus du ligament de Fallope, pour aller s'unir au fascia sous-cutané de l'abdomen. Les ganglions lymphatiques sont contenus dans une gaîne fibreuse dont la paroi antérieure est constituée par la portion supérieure du facia sous-cutané de la cuisse, et la paroi postérieure, par la portion inférieure du fascia sous-cutané de l'abdomen. 6-7, dartos ; complétement charnu chez les animaux, il est constitué, chez l'homme, par un tissu aréolaire, filamenteux, rougeâtre, intermédiaire au muscle et au tissu cellulaire. Le dartos est tout à fait distinct du fascia sous-cutané de l'abdomen : il s'insère par des petits faisceaux tendineux, 8-9, au ligament de Fallope, au ligament de Gimbernat, aux piliers de l'anneau et à l'aponévrose abdominale. Les fibres les plus internes des deux dartos, 10, constituent la couche superficielle du ligament suspenseur de la verge. 11, pilier interne de l'anneau inguinal. 12, fibres arciformes, bridant en dehors l'anneau inguinal. 13, cordon des vaisseaux spermatiques enveloppé par sa tunique fibreuse. 15, ligne blanche. 16, *arcade fémorale*, *ligament de Fallope* ou *de Poupart*. 17, portion interne de l'aponévrose fascia-lata. 18-19, portion externe de l'aponévrose fascia-lata, qui vient s'unir étroitement à la moitié externe du ligament de Fallope. 20, portion criblée du feuillet superficiel de l'aponévrose fascialata. 21, veine saphène interne. 22-23, canal fémoral, *entonnoir fémoral*, recouvert en partie par les fascias sous-cutanés de l'abdomen et de la cuisse.

Fig. 2. 1, aponévrose du grand oblique. Du côté gauche, cette aponévrose, 2, et l'arcade fémorale, 3, ont été enlevées. 4, muscle petit oblique ; 5, son aponévrose. 6, bord inférieur du muscle petit oblique. 7, arcade fémorale. 8-9, bandelette fibreuse décrite par A. Thomson sous le nom de *ventrier* : cette bandelette, située derrière le dartos et le fascia sous-cutané de l'abdomen, naît du pilier interne de l'anneau, et vient se terminer sur la portion interne de l'aponévrose fascia-lata. 10, canal fémoral, *entonnoir fémoral* : sa base répond à l'arcade fémorale, son sommet embrasse la veine saphène interne à son embouchure dans la veine fémorale ; de ses deux bords, l'externe adhère intimement à l'aponévrose fémorale, l'interne lui est faiblement uni. Sa paroi antérieure, criblée de trous pour le passage des vaisseaux lymphatiques, est constituée par des fibres de deux ordres : les unes, obliques de haut en bas et de dehors en dedans, 11, proviennent de la *bandelette ilio-pubienne* (*voy.* pl. 47) ; les autres, obliques de haut en bas et de dedans en dehors, 12, naissent de l'épine du pubis, du ligament de Gimbernat et de la crête pectinéale. Ces deux ordres de fibres rayonnent en forme d'éventail et viennent s'entre-croiser au-devant des vaisseaux fémoraux. 13-14, entonnoir fémoral ouvert. La cavité de l'entonnoir fémoral est partagée par une cloison fibreuse en deux loges : la loge externe renferme l'artère fémorale, qui la remplit en entier ; la loge interne, étroite dans sa partie inférieure, ne renferme que la veine fémorale : plus large dans sa partie supérieure, elle renferme à la fois la veine fémorale, de la graisse, des ganglions lymphatiques et les vaisseaux qui y aboutissent. C'est dans cette loge interne, 15, que s'engage la hernie fémorale. 16, artère fémorale ; 17, veine fémorale : ces vaisseaux sont unis aux parois de l'entonnoir par des prolongements fibreux. 18, veine saphène interne. 19, aponévrose fascia-lata. 20, crémaster ; ce muscle est constitué par deux faisceaux charnus : le faisceau externe, 21, qui semble naître du ligament de Fallope, peut être suivi jusqu'à l'épine iliaque antérieure et supérieure : situé derrière le cordon des vaisseaux spermatiques, il sort par l'anneau inguinal et vient s'unir au faisceau interne ; le faisceau interne, 22, naît de l'épine du pubis ; il se porte en bas et en dehors, pour s'unir au faisceau externe. Ces deux faisceaux réunis enveloppent le cordon et vont se terminer sur le testicule. Le crémaster est tout à fait indépendant des muscles petit oblique et transverse ; les fibres sont verticales. Quelques fibres, 23, du faisceau externe viennent s'unir à celles du faisceau interne, en décrivant une anse à concavité supérieure. 24, ligament suspenseur de la verge.

RÉGION HYOIDIENNE.

Fig. 1. *a a*, mâchoire inférieure. *b*, os hyoïde. *c*, cartilage thyroïde. *d*, membrane thyro-hyoïdienne. *e*, cartilage cricoïde. *f*, trachée-artère. *g*, corps thyroïde. *h*, sternum. *i*, clavicule.

1, 1', muscle mylo-hyoïdien. Ce muscle naît de toute l'étendue de la ligne mylo-hyoïdienne : de là ses fibres charnues se portent obliquement en bas et en dedans. Les fibres antérieures, très-courtes, 2, s'entre-croisent sur la ligne médiane avec celles du côté opposé ; les fibres moyennes, 3, viennent se terminer en avant sur une aponévrose dont les fibres s'entre-croisent ; les fibres postérieures, 4, viennent s'insérer sur le corps de l'os hyoïde. 5, muscle thyro-hyoïdien. Ce muscle s'étend de la ligne oblique du cartilage thyroïde à la face postérieure du corps de l'os hyoïde. 6, muscle sterno-hyoïdien. 7, muscle crico-thyroïdien. 8, muscle sterno-hyoïdien.

RÉGION PRÉVERTÉBRALE.

DEUXIÈME COUCHE.

Fig. 2. *a*, portion postérieure du crâne. *b*, apophyse basilaire. *c-d*, corps des vertèbres cervicales. *e*, première côte.

1, muscle petit droit antérieur de la tête. Ce muscle est étendu de l'apophyse basilaire à la base de l'apophyse transverse et à la partie voisine de la masse latérale de l'atlas. 2, muscle droit latéral de la tête. Ce muscle s'étend de l'aponévrose transverse de l'atlas à la surface jugulaire de l'occipital. 3, muscle oblique supérieur de la tête. 4-4, muscles inter-transversaires du cou. Ces muscles sont au nombre de deux pour chaque espace : l'un antérieur et l'autre postérieur; ils se fixent aux bords antérieurs et postérieurs des apophyses transverses. Le dernier de ces muscles, 5, s'étend de l'apophyse transverse de la 7e vertèbre à l'extrémité postérieure de la 1re côte. 6-6, tendons des muscles qui s'insèrent aux apophyses transverses des vertèbres cervicales. 7, muscle transversaire du cou ; 8-8, ses insertions aux apophyses transverses des vertèbres cervicales.

RÉGION LATÉRALE DU COU.

TROISIÈME COUCHE.

Fig. 3. *a*. portion postérieure du crâne, *b*, arc postérieur de l'atlas. *c*, apophyse épineuse de la 7e vertèbre cervicale. *d*, *e*, *f*, *g*, les quatre 1res côtes.

1, 2-2, lame fibreuse médiane située entre les deux grands complexus. Très-épaisse chez les sujets robustes, elle est formée de faisceaux fibreux qui se portent en haut et en avant pour aller s'insérer à la protubérance occipitale externe, à la crête occipitale externe, et aux apophyses épineuses cervicales dans l'angle de bifurcation. Cette lame fibreuse est constituée par les fibres tendineuses d'insertion des muscles, 3, rhomboïdes et petits dentelés, 4-4, splénius, 5-6-6, trapèzes. 7-8, muscle oblique supérieur de la tête. 9, ligament occipito-atloïdien postérieur. 10, muscles inter-transversaires du cou. 11, muscle transversaire du cou ; 12-12, ses tendons d'origine aux tubercules postérieurs des vertèbres cervicales ; 13-13, ses tendons de terminaison aux apophyses transverses des quatre premières vertèbres dorsales. 14-14, muscles inter-épineux cervicaux : au nombre de deux pour chaque espace, ces petits muscles s'insèrent aux branches de bifurcation des apophyses épineuses.

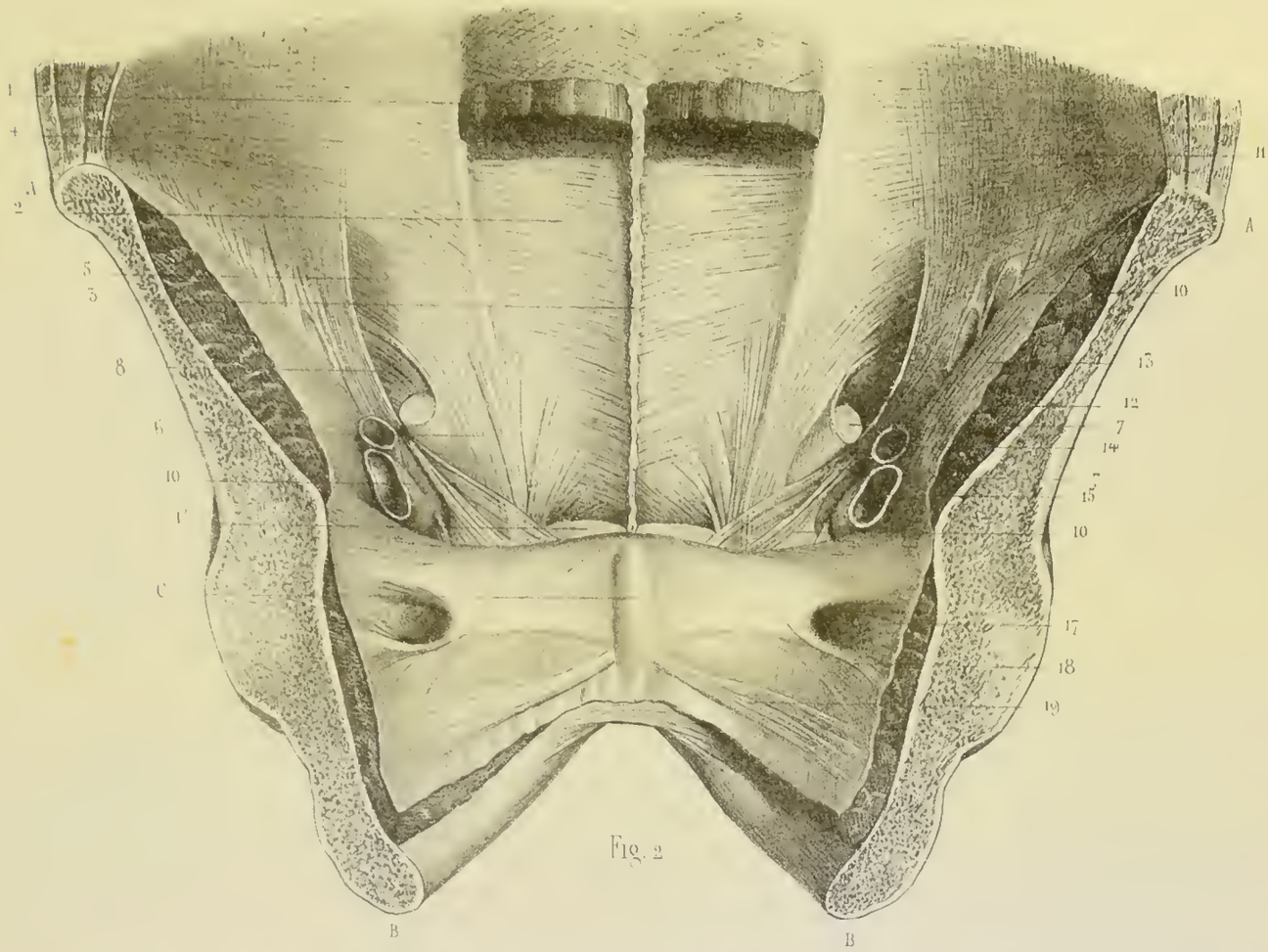

Fig. 2

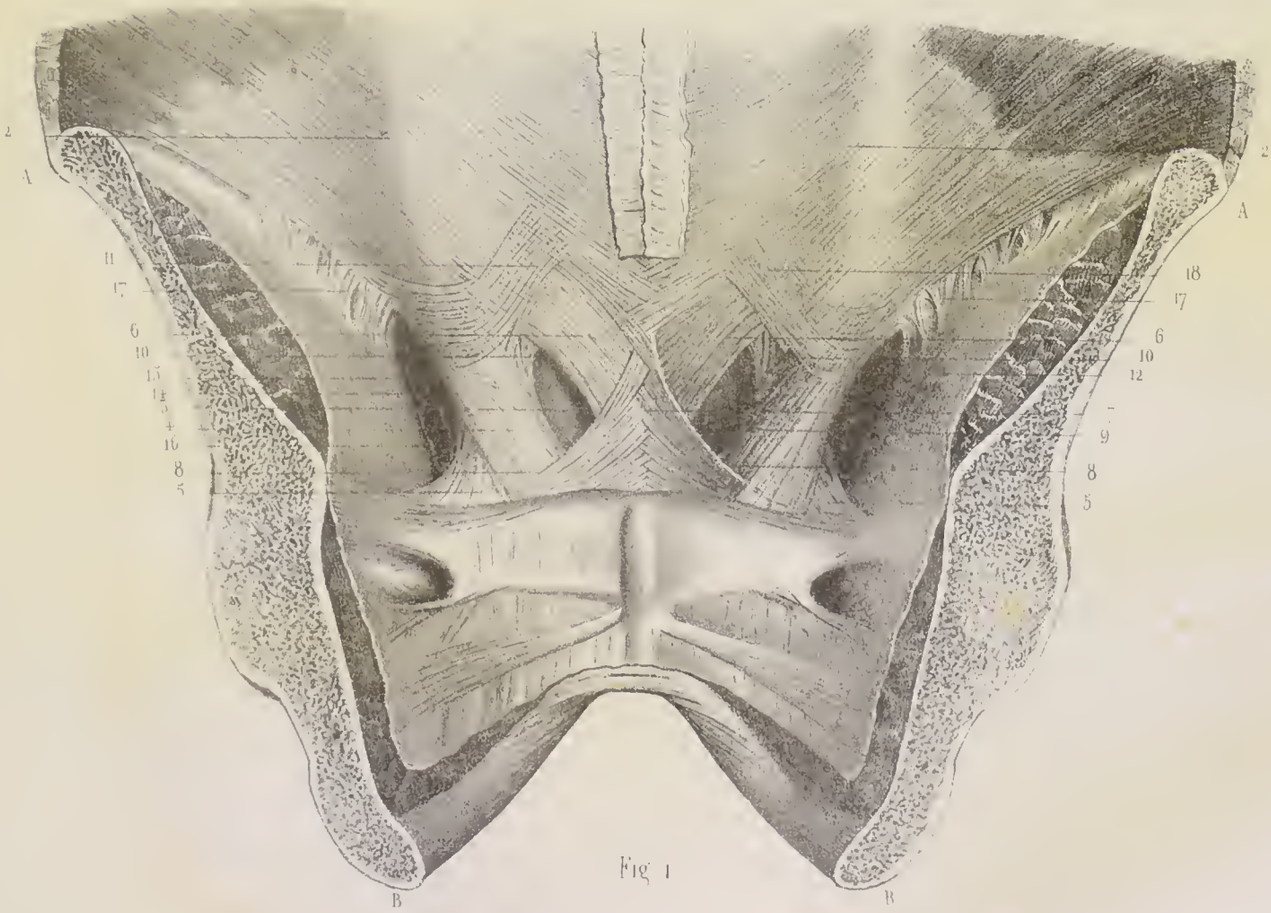

Fig. 1

Lith. Bouillaud naturaliste del.

Off. Litho. Lemercier

APONÉVROSES ABDOMINALES.

PLAN POSTÉRIEUR [b].

1, muscle grand oblique. 2, muscle petit oblique. 3, muscle transverse. 4-5, bandelette ilio-pubienne. 6-7, fascia transversalis. Cette lame aponévrotique, de consistance variable suivant les sujets, est située entre les muscles de l'abdomen et le péritoine; sa portion externe, 6, plutôt celluleuse qu'aponévrotique, vient se terminer sur la lèvre interne de la crête iliaque, en s'unissant étroitement à la bandelette ilio-pubienne et au fascia iliaca; sa portion interne, intimement unie au bord interne du tendon du muscle droit, vient s'insérer sur la crête pectinéale au-devant de la bandelette ilio-pubienne; elle concourt à former la paroi postérieure du canal inguinal. 8, anneau inguinal interne. Cet orifice est constitué par deux faisceaux, 9-10, du fascia transversalis qui émet dans le canal inguinal un prolongement infundibuliforme destiné à envelopper le cordon des vaisseaux spermatiques. 11, portion inférieure du muscle droit. 12, tendon du muscle droit. Les fibres les plus externes de ce tendon, continues avec les fibres du fascia transversalis, viennent s'insérer, 13, sur la crête pectinéale; elles concourent à former la paroi postérieure du canal inguinal. 14-15, *ligament sus-pubien;* ce ligament est constitué par les fibres les plus internes des tendons des muscles droits; les fibres d'un côté s'entre-croisent avec celles du côté opposé. 16, fascia iliaca; cette aponévrose s'insère en dehors sur la lèvre externe de la crête iliaque, en dedans sur la marge du détroit supérieur du bassin. Au niveau de l'épine iliaque, sa portion externe adhère intimement au fascia transversalis, à la bandelette ilio-pubienne, au ligament de Fallope et à l'aponévrose fascia lata; sa portion interne, libre de toute adhérence, se prolonge sous l'arcade fémorale jusqu'au petit trochanter, 17-18, vaisseaux iliaques externes; 17', artère épigastrique. 19, *septum crurale* se continuant avec le fascia transversalis. 20, loge interne de l'entonnoir fémoral. 21, *ligament de Cooper;* ce ligament, accolé à la marge du détroit supérieur du bassin, se prolonge en arrière des vaisseaux fémoraux pour aller se perdre dans la paroi postérieure de l'entonnoir fémoral.

Fig. 2. *a*, sacrum. *b*, symphyse du pubis. *c*, crête iliaque.

1, muscle psoas iliaque. 2, tendon du muscle petit psoas. 3-3, feuillet superficiel de l'aponévrose fascia lata auquel adhérait la paroi antérieure de l'entonnoir fémoral. 4, paroi postérieure de l'entonnoir fémoral; cette paroi, complétement distincte du feuillet profond de l'aponévrose fascia lata, est constituée par une expansion, 5, du tendon du petit psoas, par des fibres obliques de dehors en dedans qui naissent de la crête iliaque, par des fibres obliques de dedans en dehors qui naissent de la crête pectinéale, enfin par des fibres verticales qui font suite au ligament pubien de Cooper. 6-7-8, vaisseaux fémoraux. 9, extrémité inférieure du muscle droit. 10, adhérences qui unissaient étroitement l'aponévrose fascia lata, la moitié externe du ligament de Fallope, le fascia transversalis, la bandelette ilio-pubienne et le fascia iliaca.

Fig. 3. 1, anneau ombilical; cet orifice, qui donne passage chez le fœtus aux vaisseaux ombilicaux, est obturé chez l'adulte par la cicatrice ombilicale qui lui est adhérente; il est constitué par l'entre-croisement de fibres, 2-3, de l'aponévrose abdominale. Du côté de l'abdomen, l'anneau ombilical n'est jamais oblitéré, même chez les vieillards; il existe constamment une petite ouverture oblongue, 1', fig. 4, au centre d'une espèce de cicatrice formée par les vaisseaux ombilicaux, 4-5, transformés en tissu fibreux, et par des lamelles, 6-7, de tissu cellulaire épaissies.

APONÉVROSES ABDOMINALES.

PLAN POSTÉRIEUR[a].

Fig. 1. *a*, crête iliaque. *b*, tubérosité de l'ischion.

1, muscle grand oblique. 2, aponévrose du grand oblique vue par sa face postérieure. 3, ligne blanche. 4, pilier externe ou inférieur de l'anneau inguinal. 5, *ligament de Gimbernat*; ce ligament, constitué en grande partie par le pilier externe de l'anneau, vient s'insérer à la crête pectinéale. 6, pilier interne ou supérieur de l'anneau; le pilier interne d'un côté s'entre-croise, 7, avec celui du côté opposé; ces deux piliers, au niveau de leur entre-croisement, forment une espèce de ligament triangulaire, décrit par les auteurs modernes sous le nom de *ligament de Colles*; quelques fibres, 8, du pilier interne gauche s'entre-croisent avec les fibres du pilier interne droit. 9, anneau inguinal. Cette ouverture de forme triangulaire est interceptée par les piliers; sa base est constituée par le pilier interne du côté opposé; son sommet est arrondi, il est bridé par des fibres arciformes, 10, qui naissent de l'épine du pubis (*voy.* pl. 46). Indépendamment de ces fibres arciformes, le sommet de l'anneau est encore fortifié par un plan de fibres obliques, 11, qui se réfléchissent de dedans en dehors pour aller s'unir à l'arcade fémorale. 12-13, arcade fémorale. 14, embouchure de l'entonnoir fémoral; 15-16, vaisseaux fémoraux. 17, vaisseaux fibreux qui unissent l'arcade fémorale au *fascia iliaca*.

Fig. 2. *a*, crête iliaque. *b*, tubérosité de l'ischion. *c*, symphyse du pubis.

1, muscle droit contenu dans sa gaîne. 1', tendon du muscle droit. 2, portion antérieure de la gaîne du muscle droit. 3, ligne blanche. 4, aponévrose du muscle transverse. 5, portion inférieure du muscle transverse dont les fibres, 6, se recourbent de haut en bas et de dehors en dedans pour aller s'insérer à la crête pectinéale. Ces fibres charnues, quoique grêles et décolorées, peuvent être facilement séparées du fascia transversalis; elles concourent à former la paroi postérieure du canal inguinal. 7, corps cylindrique introduit dans le canal inguinal. 8, portion inférieure du petit oblique. 9, fibres qui appartiennent au pilier interne de l'anneau. 10-10, bandelette fibreuse étendue de la crête iliaque au bord supérieur du pubis et à la crête pectinéale. Cette bandelette, considérée comme le bord réfléchi de la gouttière du ligament de Fallope, a été décrite sous le nom de *bandelette ilio-pubienne*, par A. Thomson, qui nous a démontré que le ligament de Fallope ne se réfléchit pas en arrière et en haut pour aller se continuer avec le *fascia transversalis*, qu'il existe derrière ce ligament une bande fibreuse tout à fait distincte qui constitue une seconde arcade fémorale. La bandelette ilio-pubienne, dans sa moitié interne, est complétement distincte; elle apparaît aussitôt qu'on a enlevé le péritoine; dans sa moitié externe elle est intimement unie par sa face supérieure au bord inférieur des muscles petit oblique et transverse, par sa face inférieure au fascia iliaca dont elle est séparée sur le trajet des vaisseaux circonflexes iliaques, par son bord antérieur à l'aponévrose fascia lata et au ligament de Fallope, par son bord postérieur au fascia transversalis. 11, portion externe du fascia transversalis. 12, muscle iliaque. 13, aponévrose iliaque, *fascia iliaca*. 14-15, vaisseaux iliaques externes à leur entrée dans l'entonnoir fémoral; l'embouchoure de cet entonnoir est obturée par la bandelette ilio-pubienne et par le *septum crurale*. 16, membrane mince, criblée de trous qui donnent passage aux vaisseaux lymphatiques. 17, canal sous-pubien. 18, faisceaux fibreux qui constituent la partie inférieure du canal sous-pubien. 19, bandelette fibreuse qui donne insertion au muscle releveur de l'anus.

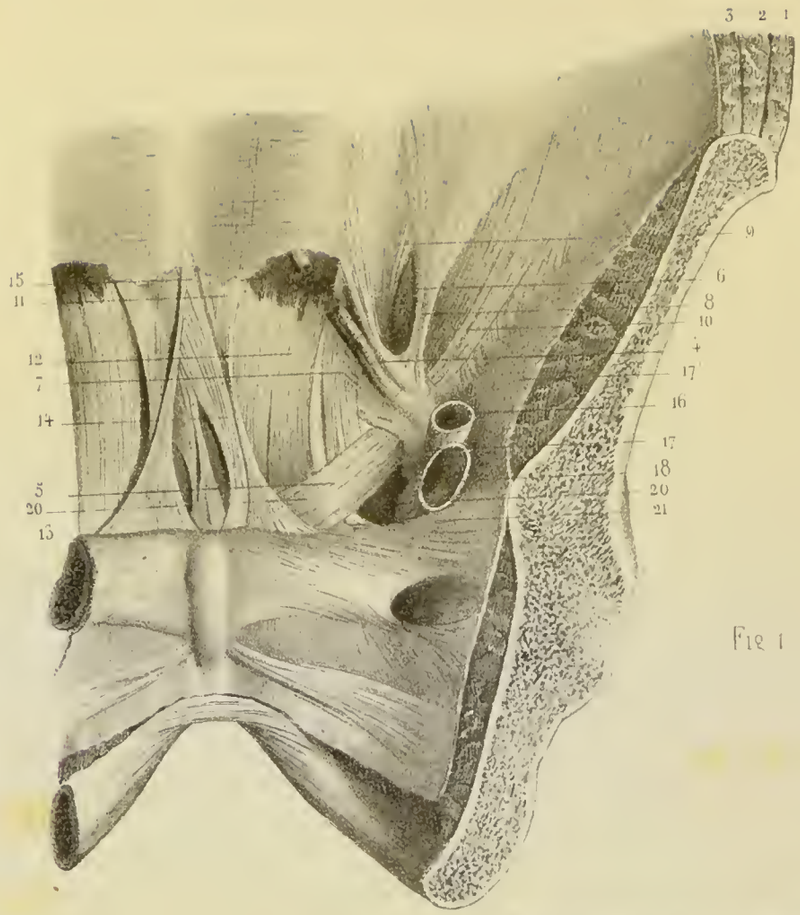

Fig 1

Fig. 2



Fig 3

Fig 4

Emile Beau ad naturam del

Offic. Litho. Lemercier

RÉGION DIAPHRAGMATIQUE[b].

Face latérale interne du diaphragme. *a*, colonne vertébrale. *b*, cavité gauche de la poitrine. *c*, *c'*, les six dernières côtes du côté droit. *d*, *e*, cartilages des quatrième, cinquième, sixième et septième côtes du côté droit. *f*, appendice xyphoïde. *g*, *h*, *i*, *j*, cartilages des huitième, neuvième, dixième et onzième côtes du côté gauche. *k*, extrémité antérieure de la douzième côte.

1-2-3, section de la portion latérale droite du diaphragme dans toute sa hauteur. Le diaphragme, obliquement situé à la réunion du tiers supérieur avec les deux tiers inférieurs du tronc, constitue une cloison mobile qui sépare le thorax de l'abdomen. 4, foliole moyen du centre phrénique; 5, foliole droit. 6, orifice inférieur évasé du canal infundibuliforme qui livre passage à la veine cave inférieure. Cet orifice, de forme ovalaire, est circonscrit par des bandelettes fibreuses, 7-8-9, qui s'entre-croisent. De tous les points de la circonférence du centre phrénique partent les fibres charnues qui rayonnent dans tous les sens : les fibres antérieures très-courtes, 10, se dirigent en bas et en avant pour aller s'insérer à la face postérieure de l'appendice xyphoïde; les fibres latérales, 11-12-13-14-15, sont les plus nombreuses et les plus longues : elles vont, en divergeant et en décrivant une courbure moins considérable du côté gauche que du côté droit, s'insérer par des digitations à la face interne et au bord supérieur des cartilages des cinq dernières côtes; les digitations les plus inférieures s'insèrent à la portion osseuse des côtes. Dans l'intervalle des espaces intercostaux quelques fibres viennent se terminer, 12'-13', sur des lames aponévrotiques. Les plus postérieures des fibres latérales, 15'-16, viennent s'insérer, les unes à l'apophyse transverse, 17, de la deuxième vertèbre lombaire et quelquefois de la troisième, 18, par une expansion tendineuse; les autres, à deux arcades aponévrotiques. La première de ces arcades aponévrotiques, 19, s'étend du tendon du *petit pilier accessoire* à l'apophyse transverse de la deuxième vertèbre lombaire; sous elle passe, 20, le muscle psoas. La seconde de ces arcades aponévrotiques, 21-21', est nommée *ligament cintré du diaphragme*; elle est constituée par le bord supérieur replié du feuillet antérieur de l'aponévrose du transverse, et par quelques fibres du feuillet moyen. Cette arcade aponévrotique s'étend de l'apophyse transverse de la deuxième vertèbre lombaire au sommet et au bord inférieur de la dernière côte; sous elle passe le muscle carré des lombes. 22, feuillet moyen de l'aponévrose du transverse. 23, portion inférieure du carré des lombes recouverte, 24, par le feuillet antérieur de l'aponévrose du muscle transverse. 24', muscle transverse et feuillet antérieur de son aponévrose. 25, pilier droit du diaphragme qui s'insère par un tendon, 26-26', au corps des quatre premières vertèbres lombaires. 27, appareil ligamenteux antérieur. 28, artère aorte. 29, *petit pilier accessoire* du pilier droit, qui s'insère par un tendon, 30, sur la partie latérale droite du corps de la deuxième vertèbre lombaire. 31, ouverture qui donne passage à la veine azygos et au cordon de communication du grand sympathique. 32-32', muscles inter-transversaires des lombes. 33, muscle psoas. 34, muscle iliaque. 35-36-37, muscles intercostaux. 38, coupe du grand pectoral du côté droit. 38', coupe des téguments. 39-39', muscles sous-costaux. 40, muscles intercostaux internes. 41, ligament vertébro-costal antérieur.

RÉGION DIAPHRAGMATIQUE[a].

Face inférieure ou abdominale du diaphragme. *a*, appendice xyphoïde. *b*, cartilage de la septième côte. *c*, cartilage de la huitième côte, *d*, cartilage de la neuvième côte. *e*, cartilage de la dixième côte. *f*, cartilage de la onzième côte. *g*, corps de la cinquième vertèbre lombaire.

Le diaphragme forme du côté de l'abdomen une voûte dont la concavité est plus considérable à droite, où elle répond au foie, qu'à gauche, où elle répond à la rate et à la grosse tubérosité de l'estomac. Inscrit dans l'aire de la circonférence inférieure de la poitrine, ce muscle s'insère au sternum, aux côtes et à la colonne vertébrale. Les fibres charnues, 1-1'-2-2', nées de ces différents points d'insertion, convergent en rayonnant autour d'une aponévrose, 3-4-5, qui occupe le centre de ce muscle ; cette aponévrose, appelée *centre phrénique*, *centre tendineux*, *centre nerveux du diaphragme*, est découpée en feuille de trèfle fortement échancrée en arrière au niveau de son pédicule. Elle présente trois ailes ou folioles d'inégale dimension : le foliole moyen, 3, est le plus large ; le foliole droit, 4, est un peu moins large ; le foliole gauche, 5, est le plus petit. Entre le foliole droit et le foliole moyen existe une ouverture de forme ovalaire circonscrite par trois ou quatre faisceaux tendineux, 6-7-8, qui s'entrecroisent. Cette ouverture, très-souvent convertie en un véritable canal, donne passage, 9, à la veine cave inférieure. Le centre phrénique est composé de plusieurs plans de fibres réunies en faisceaux irréguliers droits ou courbes qui s'entrecroisent dans tous les sens ; cependant, en général, elles se portent en rayonnant de l'échancrure postérieure à la circonférence des folioles. Dans l'échancrure postérieure du centre phrénique viennent se terminer deux gros faisceaux charnus qui portent le nom de *jambes* ou *piliers* du diaphragme ; le pilier droit, 10, beaucoup plus volumineux que le pilier gauche, situé plus près de la ligne médiane, s'insère sur le corps des seconde, troisième et quatrième vertèbres lombaires par des tendons, 11-12-13, qui se confondent avec l'appareil ligamenteux antérieur ; le pilier gauche, 14, situé sur la partie latérale du corps des vertèbres, s'insère au corps de la deuxième vertèbre lombaire par un tendon, 15, qui s'entre-croise sur la ligne médiane avec le tendon correspondant du pilier droit. Le pilier gauche s'unit assez souvent au muscle psoas, 16, par une petite bandelette fibreuse. L'intervalle que laissent entre eux les piliers est partagé en deux ouvertures au moyen de deux faisceaux de communication qui s'entre-croisent, et dont l'antérieur, 17-17', venant du pilier gauche au pilier droit, est le plus considérable; l'ouverture supérieure, 18-19, appelée *ouverture œsophagienne*, donne passage à l'œsophage, 20, et au nerf pneumo-gastrique ; les fibres charnues qui la circonscrivent s'entrecroisent pour former sa commissure supérieure et sa commissure inférieure. L'ouverture inférieure, appelée *aortique*, donne passage à l'aorte, 21, et au canal thoracique ; elle est bridée par une arcade fibreuse qui se continue latéralement avec les tendons des piliers. Indépendamment de ces deux piliers du diaphragme, on rencontre assez souvent un ou deux *petits piliers accessoires*, 22, séparés des *grands piliers* par une ouverture, 23-23', qui donne passage, du côté droit, à la veine azygos et au cordon de communication du grand sympathique ; du côté gauche, à une des veines lombaires et au cordon de communication du grand sympathique. 24, *ligament cintré du diaphragme* (*voy.* pl. 50). 25, muscle grand psoas. 26, carré des lombes. 27, transverse de l'abdomen. 28, muscle iliaque. 29, coupe du muscle petit oblique. 30, coupe du grand oblique. 31, coupe du muscle droit.

C
B
A
3
31
1
1'
D
E
30
8
6
18
9
20
7
F
5
4
10
17
19
14
21
29
17'
23'
22
15
11
16
23
2
12
24
2'
25
26
27
13
26'
28
G

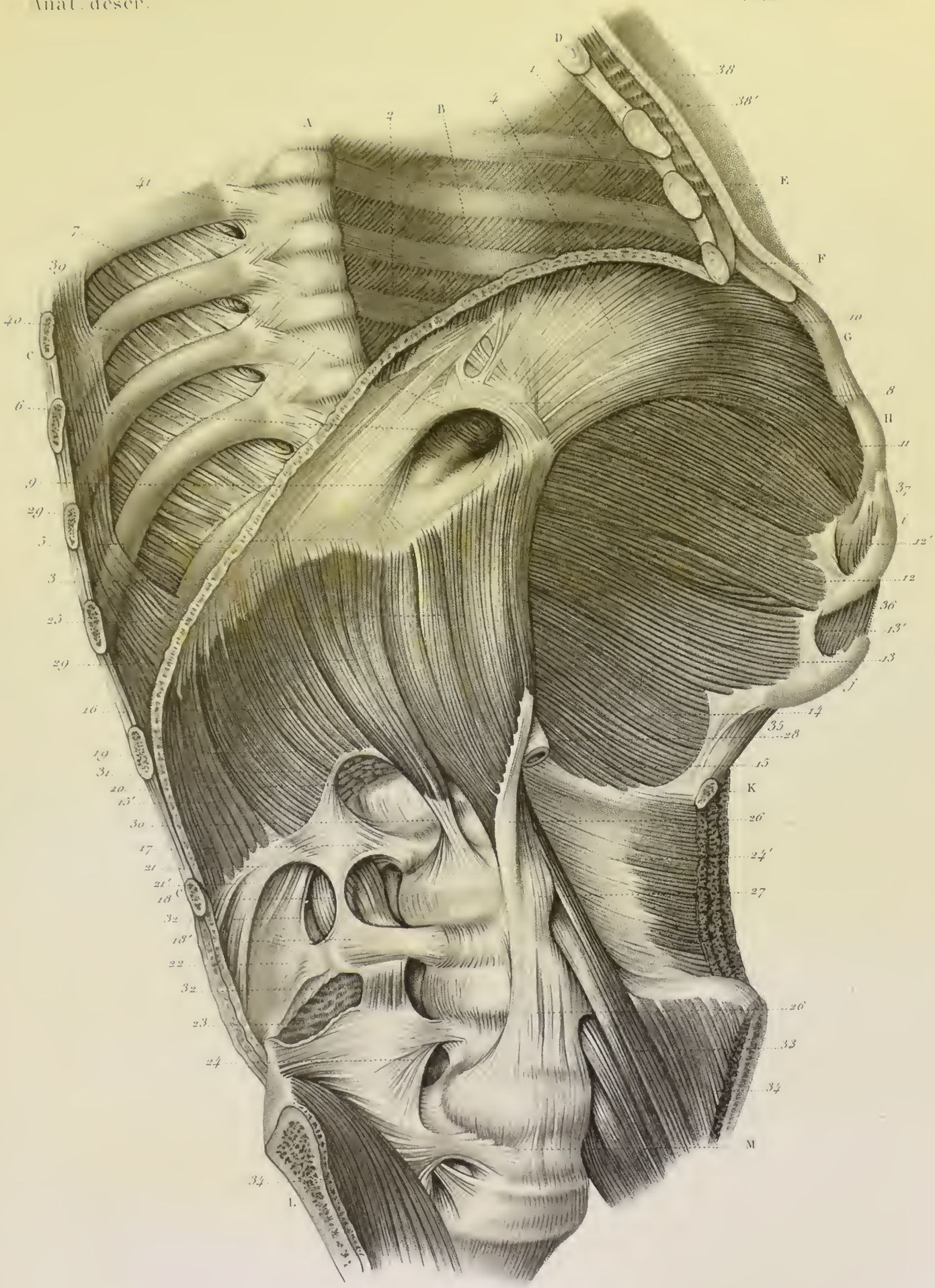

Emile Beau ad naturam del

Imp. Lemercier, Paris.

Pl 51 Tome 1

Fig 1

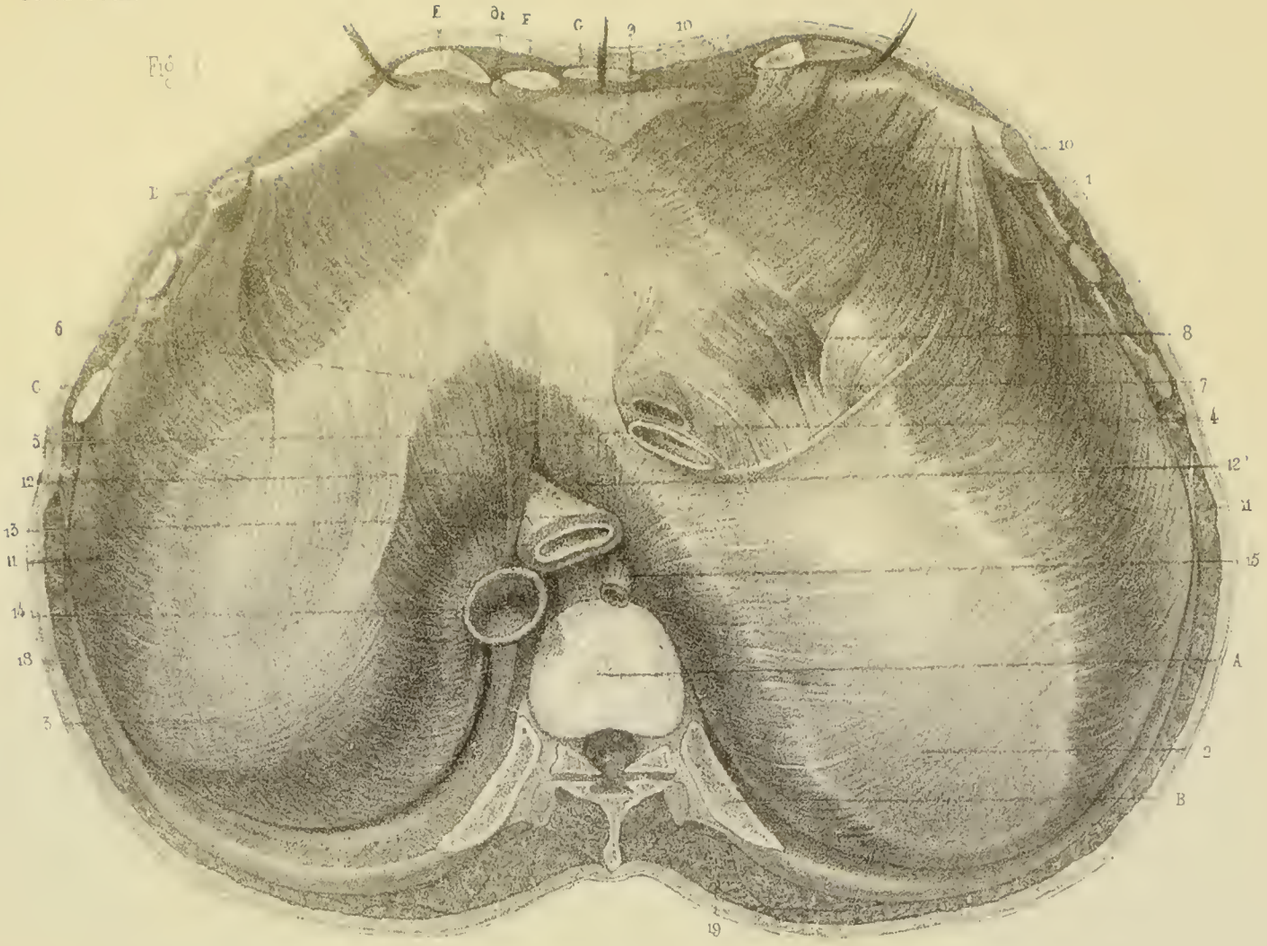

Fig 2

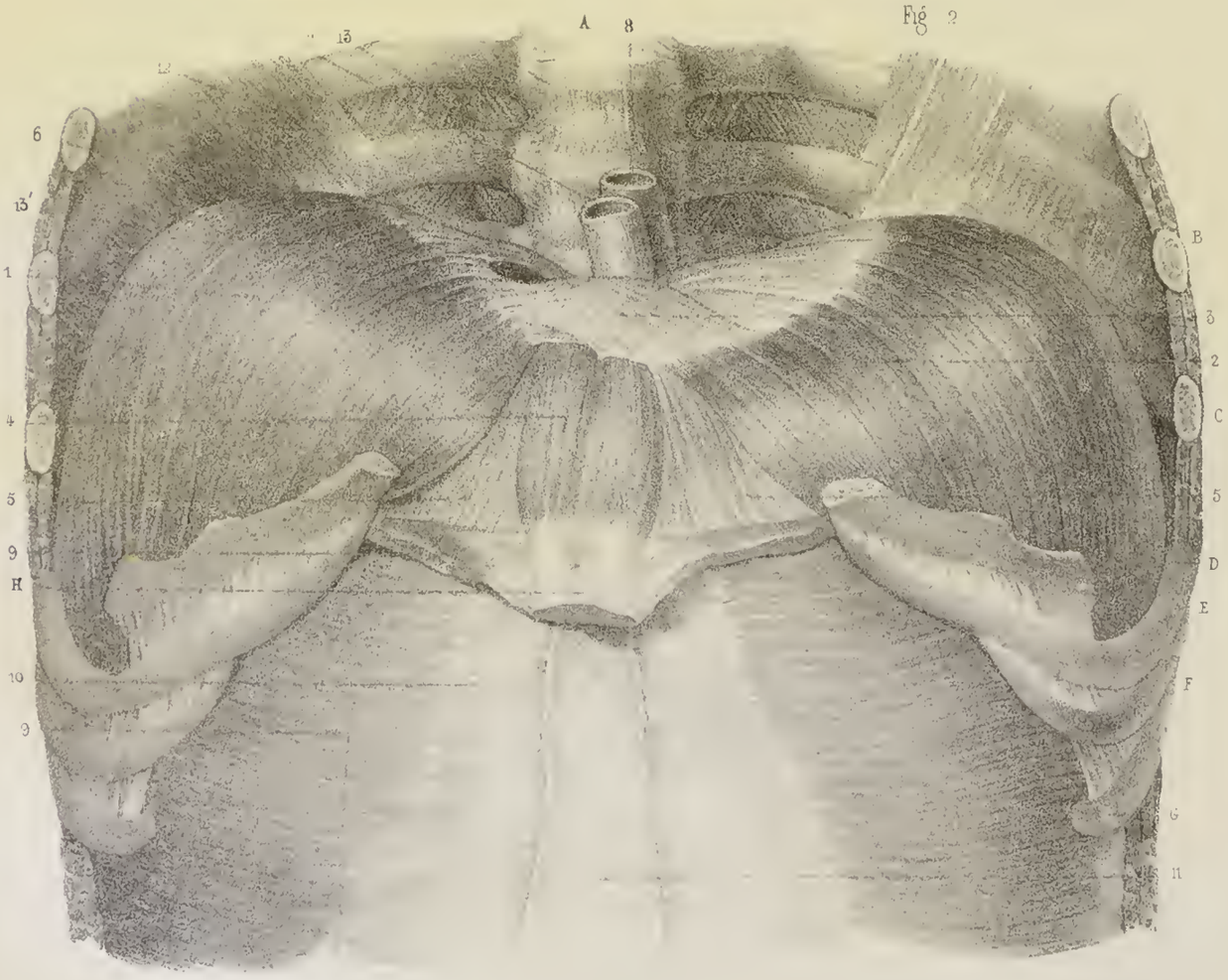

Emile Beau sd natur. del

Off. lith. Auguste B

RÉGION DIAPHRAGMATIQUE[c].

Fig. 1. **Face supérieure ou thoracique du diaphragme.** *a*, corps de la dixième vertèbre dorsale. *b*, extrémité postérieure de la dixième côte. *c*, *d*, *e*, *f*, cartilages des sixième, septième, huitième et neuvième côtes. *g*, appendice xyphoïde.

La face supérieure du diaphragme est convexe ; sur elle reposent le cœur et ses poumons. 1-2-3, centre phrénique du diaphragme ; entre le foliole moyen et le foliole droit existe l'orifice supérieur, 4, du canal qui donne passage à la veine cave inférieure, 5, et quelquefois, 6, au tronc droit des veines sus-hépatiques ; cet orifice est bridé par des faisceaux tendineux, 7, qui s'entre-croisent. On rencontre souvent un plan charnu, 8, situé transversalement entre le foliole droit et le foliole moyen du centre phrénique ; ce plan se termine par des fibres aponévrotiques dans le bord antérieur de l'orifice qui donne passage à la veine cave. De toute la circonférence du centre phrénique partent les fibres charnues qui rayonnent dans tous les sens ; les fibres antérieures extrêmement courtes (*voy.* fig. 2) vont s'insérer à l'appendice xyphoïde : elles manquent assez souvent ; à leur place existe un espace triangulaire, 9, qu établit une communication entre le tissu cellulaire du thorax et le tissu cellulaire de l'abdomen. Les fibres musculaires latérales, 10-11-11, vont en divergeant, et par une courbure beaucoup plus considérable du côté droit que du côté gauche, se fixer au bord supérieur et à la face interne des cinq dernières côtes. Les fibres postérieures, 12-12', nées de l'échancrure de l'aponévrose, constituent les piliers du diaphragme ; elles s'écartent pour donner passage, 13, à l'œsophage. 14, artère aorte. 15, veine azygos. 16, coupe du muscle psoas de l'abdomen. 17, coupe du muscle grand oblique. 18, coupe du muscle grand dorsal. 19, coupe des muscles des gouttières vertébrales.

Fig. 2. **Profil antérieur de la face supérieure du diaphragme.** *a*, corps de la septième vertèbre dorsale. *b*, septième côte. *c*, huitième côte. *d*, cartilage de la huitième côte. *e*, cartilage de la neuvième côte. *f*, cartilage de la dixième côte. *g*, cartilage de la onzième côte. *h*, face interne de l'appendice xyphoïde renversée en avant et en bas.

Les parties latérales du diaphragme, 1 et 2, sont convexes ; cette convexité est plus considérable à droite qu'à gauche. La partie moyenne, 3, est presque plane ; elle supporte le cœur. 4, fibres antérieures du diaphragme qui s'insèrent à la base de l'appendice xyphoïde. Quelques fibres charnues, 5-5, décolorées, vont se perdre sur l'aponévrose du muscle transverse de l'abdomen. 6, orifice supérieur du canal qui donne passage à la veine cave inférieure. 7, œsophage. 8, artère aorte. 9-9, muscle transverse de l'abdomen. 10, son aponévrose antérieure. 11, ligne blanche. 12, muscles souscostaux. 13, muscles intercostaux internes. 13' muscles intercostaux externes.

RÉGION SCAPULAIRE.

Fig. 1. *a*, extrémité externe de la clavicule. *b*, ligaments coracoïdiens. *c*, apophyse coracoïde. *d*, apophyse acromion. *e*, angle supérieur de l'omoplate. *f*, humérus.

1-2-3-4-5-6, *sousscapulaire*. Ce muscle s'insère aux trois quarts internes de la fosse sousscapulaire, à la face interne de l'angle inférieur de l'omoplate, aux quatre cinquièmes inférieurs de la lèvre antérieure du bord interne de cet os ; la lèvre postérieure de ce bord donne insertion, 7-8, au grand dentelé. Le sousscapulaire est composé de plusieurs petits faisceaux penniformes réunis entre eux par des lames aponévrotiques qui vont s'insérer aux crêtes de la fosse sousscapulaire. Ces faisceaux charnus, convergents entre eux, se portent en dehors et viennent se terminer sur les deux faces d'un tendon large et aplati qui s'insère, 9, à la petite tubérosité de l'humérus; quelques fibres charnues viennent s'insérer directement au-dessous de la petite tubérosité. 10, grand rond. 11, faisceau charnu qui se détache de l'angle inférieur de l'omoplate, pour aller se réunir au muscle grand dorsal. 12, extrémité supérieure du grand dorsal qui contourne d'arrière en avant le muscle grand rond, et va se terminer avec lui par un tendon aplati, 13, dans le fond de la coulisse bicipitale de l'humérus. 14, tendon du grand pectoral, qui s'insère à la lèvre antérieure de la coulisse bicipitale. 15, insertion du deltoïde à l'empreinte deltoïdienne. 16, extrémité supérieure du brachial antérieur. 17, triceps brachial.

Fig. 2. *a*, angle supérieur de l'omoplate. *b*, angle inférieur. *c*, épine de l'omoplate. *d*, apophyse acromion coupée.

1-2, *susépineux*. Les fibres charnues de ce muscle naissent des deux tiers internes de la fosse susépineuse et de la face profonde d'une aponévrose mince qui s'insère à la lèvre supérieure de l'épine de l'omoplate, au bord supérieur de cet os et à la portion supérieure de son bord interne. Nées de ces insertions, les fibres charnues se dirigent en dehors et se terminent autour d'un tendon très-fort qui s'engage sous la voûte acromienne, s'unit intimement à la capsule fibreuse de l'articulation humérale, et vient se fixer, 3, à la facette supérieure de la grosse tubérosité de l'humérus. 4-5, *sousépineux*. Ce muscle s'insère aux deux tiers internes de la fosse sousépineuse, à la face inférieure de l'épine de l'omoplate, et à l'interstice du bord spinal de cet os. Un grand nombre de ses fibres naissent en outre de la face profonde d'une aponévrose qui est fixée en haut à l'épine de l'omoplate ; en bas, à la crête oblique intermédiaire à ce muscle et au petit rond ; en dedans, au bord spinal de l'omoplate. De ces diverses insertions, les fibres charnues se réunissent en deux faisceaux distincts qui se portent en dehors et viennent s'insérer par un tendon très-fort, 7, à la facette moyenne de la grosse tubérosité de l'humérus. 8, *petit rond*. Ce muscle naît de la surface triangulaire rugueuse qui borne en bas la fosse sousépineuse, et de deux feuillets aponévrotiques qui le séparent des muscles grand rond et sousépineux. De là il se porte obliquement en dehors et en haut, pour venir s'insérer par un tendon aplati, 9, à la facette inférieure de la grosse tubérosité de l'humérus ; quelques fibres viennent s'insérer directement au-dessous de la grosse tubérosité, à la partie supérieure de la face interne de l'humérus. 10, *grand rond*. Le grand rond s'insère à la face externe de l'angle inférieur de l'omoplate, au tiers inférieur du bord antérieur de cet os, et à des cloisons fibreuses qui le séparent des muscles petit rond, sousépineux et sousscapulaire ; de là ce muscle monte obliquement en dehors et se termine par un tendon aplati qui s'applique sur celui du muscle grand dorsal, et va se fixer à la lèvre postérieure de la coulisse bicipitale. 11-12-13, petit faisceau charnu qui se détache de l'angle inférieur de l'omoplate, pour aller s'unir au muscle grand dorsal. 14, extrémité supérieure du grand dorsal, qui se réfléchit d'arrière en avant sur le muscle grand rond. 15, longue portion du triceps brachial. 16, portion externe de ce muscle.

Fig. 1

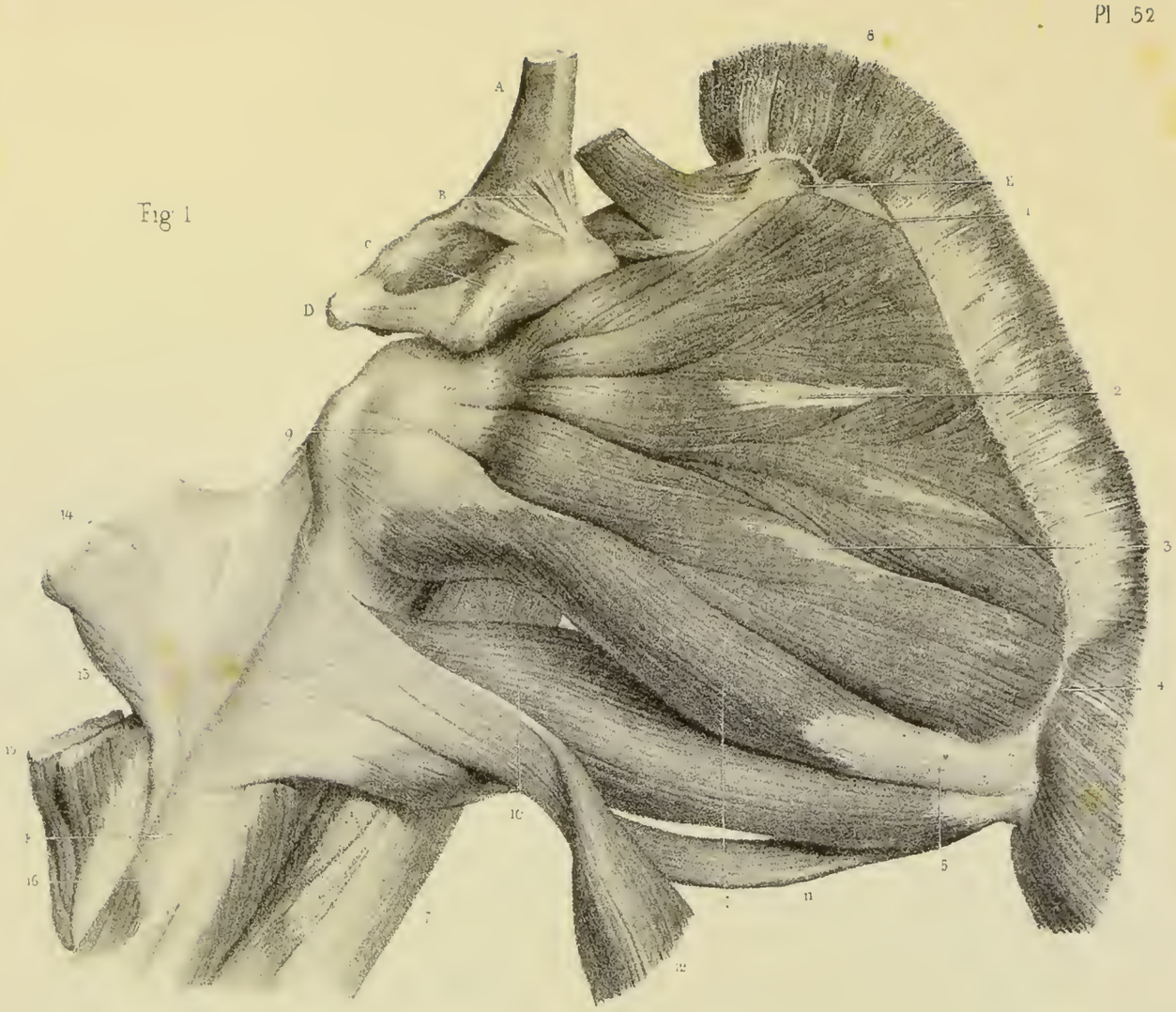

Fig. 2

Em le Beau ad naturam del

Offic litho Artus

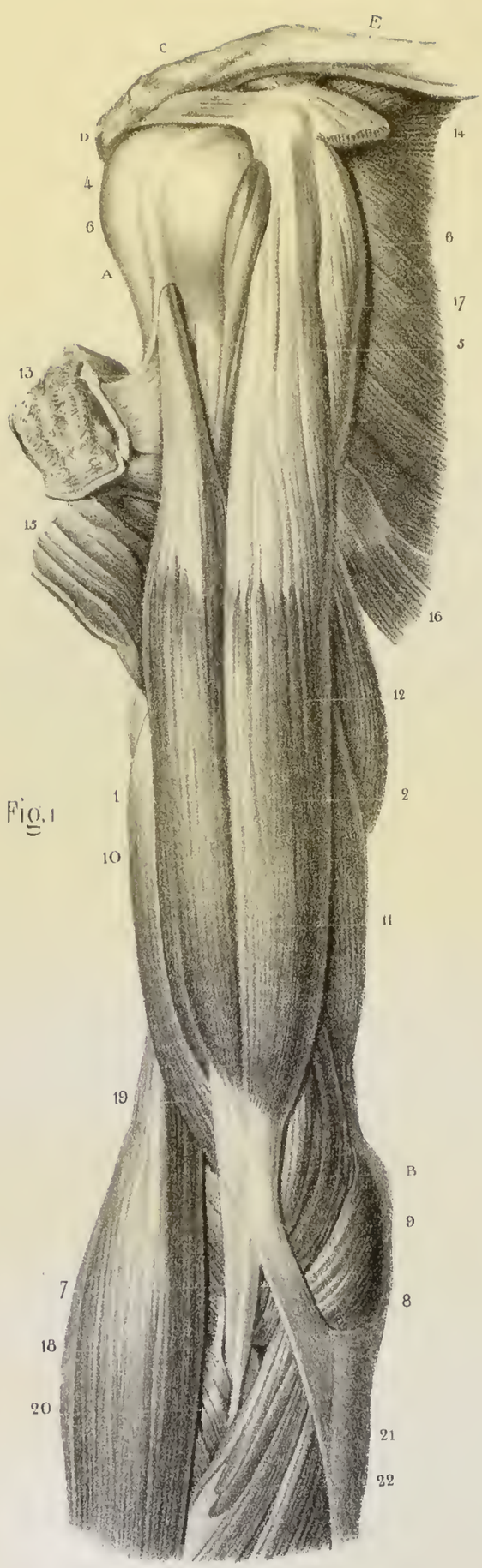

Fig. 1

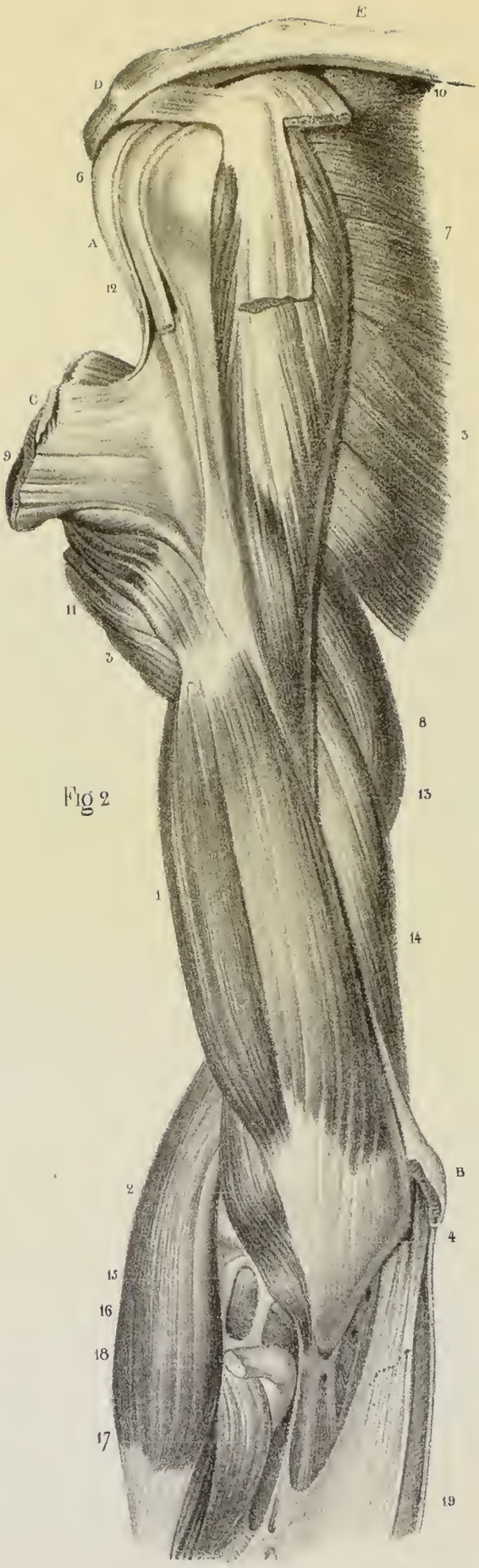

Fig 2

Emile Beau ad naturam del

Imp Lemercier, Paris

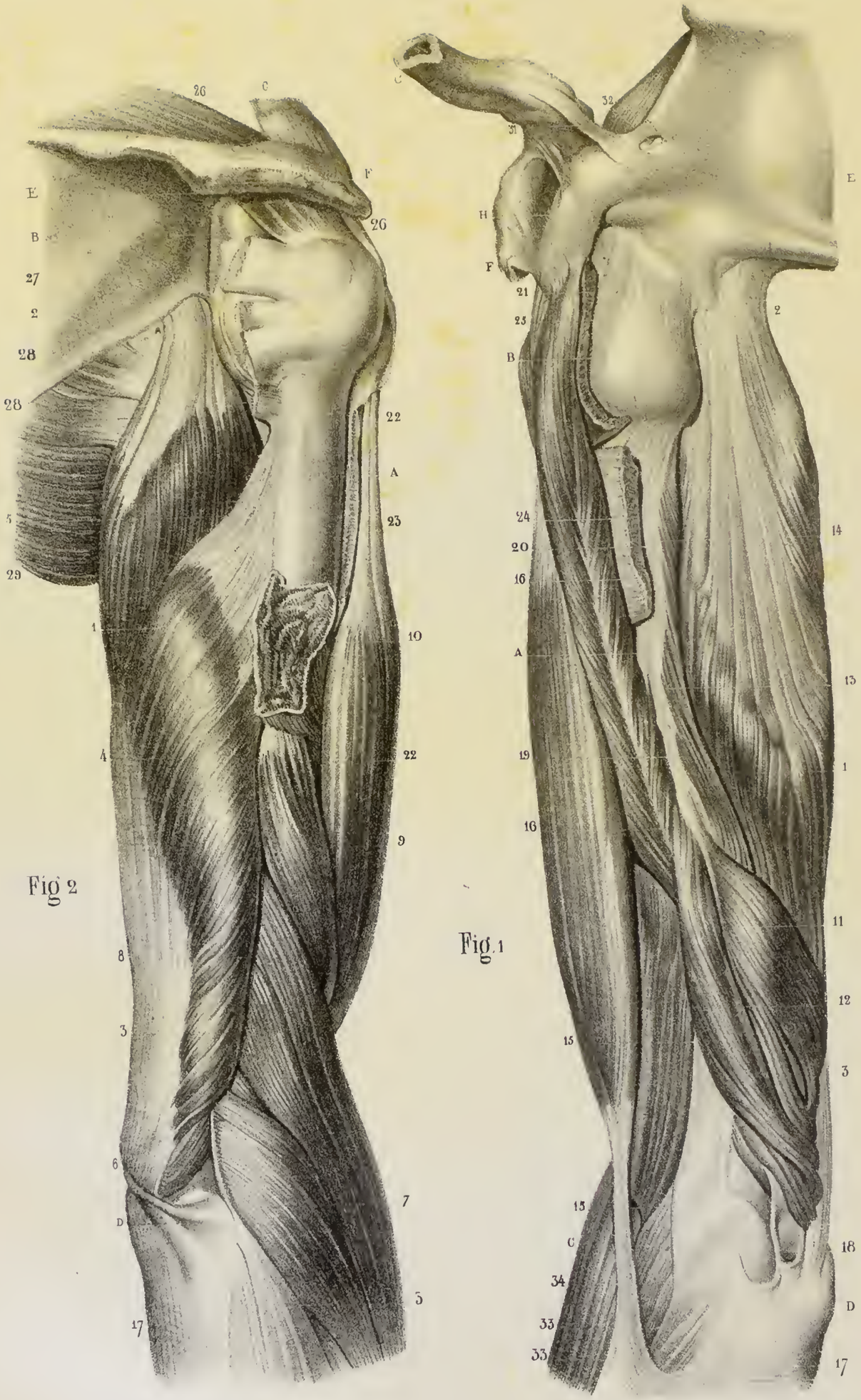

Emile Beau ad naturam del

Imp. Lemercier, Paris

RÉGIONS INTERNE ET EXTERNE DU BRAS

Fig. 1, région interne. Fig 2, région externe.

Fig. 1 et 2. *a*, l'humérus. *b*, articulation scapulo-humérale. Fig. 1. *c*, tubérosité interne de l'humérus. Fig. 1 et 2. *d*, apophyse olécrâne. *e*, l'omoplate. *f*, apophyse acromion. *g*, la clavicule. Fig. 1. *h'*, l'apophyse coracoïde.

Fig. 1 et 2. 1, *portion moyenne* ou *longue portion* du muscle triceps brachial ; elle s'insère, 2, à la partie inférieure de la cavité glénoïde et à la partie supérieure du bord axillaire de l'omoplate, dans une dépression rugueuse, par un tendon qui se partage en deux lames aponévrotiques, dont l'externe est très courte, et dont l'interne descend jusqu'à la partie moyenne du muscle. Les fibres charnues, nées entre ces deux lames, constituent un faisceau qui se contourne sur lui-même et se termine par une large aponévrose, 3. Fig. 2. 4, la *portion externe* du triceps brachial s'insère, 5-6, à la face postérieure de l'humérus, au bord externe de cet os et à une cloison fibreuse qui la sépare des muscles, 7, premier radial externe, 8, long supinateur, 9, brachial antérieur et 10, deltoïde. De ces insertions, les fibres charnues se portent obliquement de haut en bas et d'avant en arrière, et se terminent sur la face antérieure d'une aponévrose très-forte, qui s'unit à l'aponévrose de la longue portion. Les fibres les plus inférieures se continuent avec le muscle anconé. Fig. 1, 11-12-13-14, la *portion interne*, beaucoup moins volumineuse que la portion externe, s'insère à la face postérieure de l'humérus, au bord interne de cet os, et a une cloison fibreuse qui la sépare des muscles brachial antérieur, 15-15, et coraco-brachial, 16-16. Nées de ces insertions, les fibres charnues se portent obliquement en bas, en dehors et en dedans, et constituent plusieurs faisceaux distincts, qui viennent se rendre, les uns directement à l'olécrâne et à la capsule synoviale de l'articulation du coude, les autres à la face antérieure et au bord interne de l'aponévrose de la longue portion. Constitué par la réunion de ces trois portions, le triceps brachial s'insère à la partie postérieure de l'olécrâne par un tendon très-épais, qui envoie une large expansion, 17, dans l'aponévrose de l'avant-bras : une bourse synoviale facilite le glissement de ce tendon sur la partie supérieure de l'olécrâne. 18, anneau fibreux qui donne passage au nerf cubital. 19-20, courte portion du muscle biceps brachial, qui s'insère à l'apophyse coracoïde par un tendon, 21, qui lui est commun avec le coraco-brachial. Fig. 2. 22, longue portion du biceps brachial. 23, insertion du muscle grand pectoral. Fig. 1. 24, tendon du muscle grand dorsal. 25, tendon du muscle sous-scapulaire. Fig. 2. 26-26, le muscle sus-épineux, qui s'insère à la facette la plus élevée de la grosse tubérosité de l'humérus. 27, tendon du muscle sous-épineux, qui s'insère à la facette moyenne. 28-28, tendon du muscle petit rond, qui s'insère à la facette inférieure et au bord externe de l'humérus, immédiatement au-dessous de la grosse tubérosité. 29, les muscles grand dorsal et grand rond réunis. 30, muscles de la région postérieure de l'avant-bras. Fig. 1. 31, ligaments qui unissent la clavicule à l'apophyse coracoïde. 32, échancrure du bord supérieur de l'omoplate, convertie en trou par un ligament. 33, le muscle long supinateur. 34, le muscle rond pronateur. 35, expansion aponévrotique du muscle biceps.

RÉGION ANTÉRIEURE DU BRAS.

PREMIÈRE COUCHE.

Fig. 1. *a*, tête de l'humérus. *b*, tubérosité interne. *c*, la clavicule. *d*, apophyse acromion. *e*, apophyse coracoïde.

1 et 2, le muscle biceps brachial, composé de deux faisceaux. 1, le faisceau externe ou *longue portion* s'insère à la partie supérieure de la cavité glénoïde par un tendon, 3-4, qui se continue avec le bourrelet glénoïdien. Ce tendon traverse l'articulation scapulo-humérale, renfermé dans une gaîne de la synoviale, se réfléchit sur la tête de l'humérus en s'aplatissant un peu, et gagne la coulisse bicipitale où cette même gaîne l'accompagne ; maintenu dans cette coulisse par un canal fibreux qui est formé en grande partie par le tendon du muscle grand pectoral, il s'en dégage bientôt et vient s'épanouir en une large aponévrose qui donne naissance aux fibres charnues. 2, le faisceau interne ou *courte portion* s'insère au sommet de l'apophyse coracoïde par un tendon, 5, qui lui est commun avec le muscle coraco-brachial, 6-6' ; il se réunit au faisceau externe vers la partie moyenne du bras. Ces deux faisceaux restent encore distincts, bien qu'accolés ; ils finissent par se confondre, et se terminent par un tendon aplati, 7, qui glisse au-devant de la tubérosité bicipitale du radius, dont il est séparé par une capsule synoviale, pour venir s'insérer en arrière et au-dessous de cette tubérosité. Ce tendon envoie une large expansion, 8, dans l'aponévrose de l'avant-bras. 9-10, le muscle brachial antérieur. 11-12, le muscle triceps brachial. 13, tendon du muscle grand pectoral. 14, tendon du muscle petit pectoral. 15, tendon du muscle deltoïde. 16, les muscles grand dorsal et grand rond réunis. 17, le muscle sous-scapulaire. 18, le muscle premier radial externe. 19, le muscle long supinateur. 20, le muscle court supinateur. 21, le muscle rond pronateur. 22, le muscle grand palmaire.

DEUXIÈME COUCHE.

Fig. 2. *a*, tête de l'humérus. *b*, tubérosité interne. *c*, coulisse bicipitale. *d*, apophyse acromion. *e*, la clavicule.

1-2, le brachial antérieur. Ce muscle s'insère, 3, au-dessous et sur les côtés de l'empreinte deltoïdienne de l'humérus, en embrassant le tendon du deltoïde, 11, avec lequel il se continue ; aux faces interne et externe de cet os, aux bords interne et externe et aux aponévroses inter-musculaires qui en naissent. De ces diverses insertions, les fibres charnues viennent se terminer à la face postérieure d'un tendon très-épais, 4, qui se termine à une empreinte rugueuse située immédiatement au-dessous de l'apophyse coronoïde du cubitus. Le brachial antérieur est recouvert par le muscle biceps, auquel il fournit une espèce de gouttière. Souvent ce muscle est divisé en deux faisceaux, l'un antérieur et l'autre postérieur. 5, le muscle coraco-brachial : ses fibres charnues naissent de l'apophyse coracoïde, 6, de la face postérieure d'un tendon, 7, qui lui est commun avec la courte portion du biceps et d'une cloison fibreuse qui sépare ces deux muscles ; elles se terminent sur la face externe et sur les bords d'un tendon qui s'insère, 8, à la face et au bord internes de l'humérus, vers sa partie moyenne. 9, tendon du muscle grand pectoral, qui s'insère à la lèvre antérieure de la coulisse bicipitale. Ce tendon est composé de deux feuillets réunis inférieurement. 10, tendon du muscle petit pectoral. 11, tendon du muscle deltoïde. 12, tendon de la longue portion du biceps. 13-14, le muscle triceps brachial. 15, le muscle premier radial externe. 16-17, le muscle court supinateur. 18, tendon du muscle biceps. 19, le muscle fléchisseur sublime.

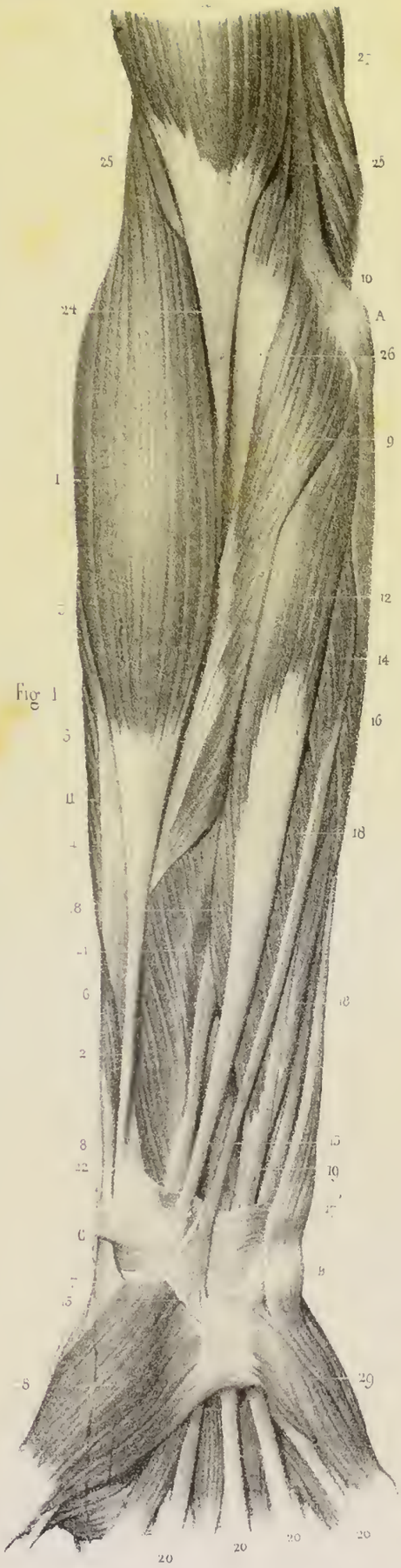
25
25
10
24
A
26
9
1
12
14
16
18
8
19
C
B
29
20
20
20
20

Fig. 1

23
15
1
17
16
3
4
9
6
2
5
24
C
25
B
D
12'

Fig. 2

Fig. 1.

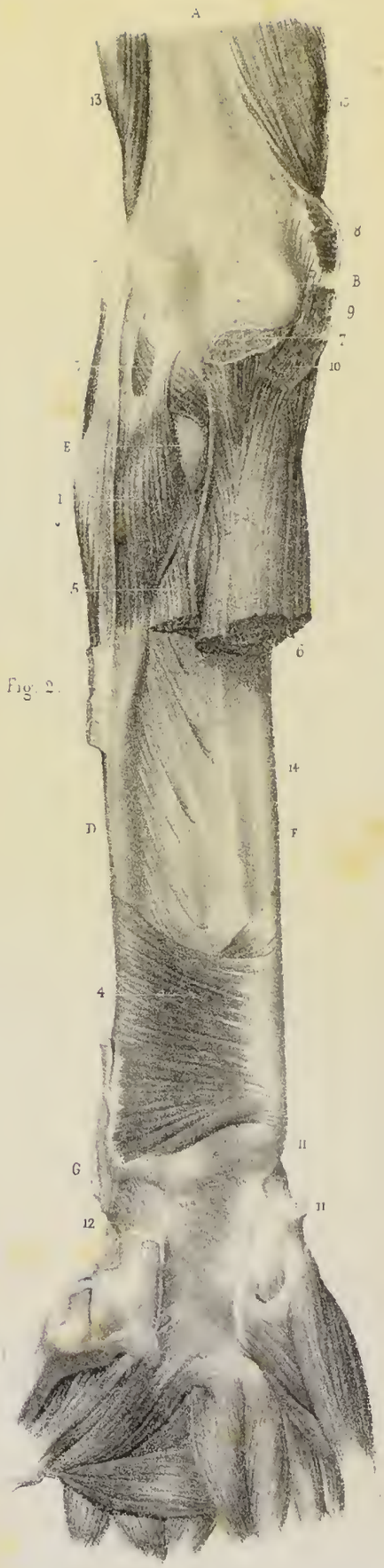
Fig. 2.

RÉGION ANTÉRIEURE DE L'AVANT-BRAS.

PREMIÈRE COUCHE.

Fig. 1. *a*, tubérosité interne de l'humérus, ou épitrochlée ; *b*, extrémité inférieure du cubitus ; *c*, extrémité inférieure du radius.

1. le muscle long supinateur : ses fibres charnues, nées du tiers inférieur du bord externe de l'humérus et de l'aponévrose inter-musculaire externe, se terminent vers la partie moyenne de l'avant-bras, sur un tendon aplati, 2, qui longe en se rétrécissant le côté externe du radius, pour venir s'insérer à la base de l'apophyse styloïde. 3-4, le muscle premier radial externe. 5, le muscle second radial externe. 6, le muscle long abducteur du pouce ; 7, son tendon, maintenu par une gaîne fibreuse dans une coulisse de l'extrémité inférieure du radius, s'attache à la tête du premier os du métacarpe. 8, le muscle court extenseur du pouce. 9, le muscle rond pronateur ; 10, son insertion à la partie inférieure du bord interne de l'humérus et à la tubérosité interne. Ce muscle s'insère encore, par un grand nombre de fibres charnues, à l'aponévrose de l'avant-bras, aux cloisons aponévrotiques qui le séparent des muscles grand palmaire et fléchisseur sublime, et au côté interne de l'apophyse coronoïde du cubitus par un petit faisceau séparé du reste du muscle par le nerf médian. Nées de ces diverses insertions, les fibres charnues se rendent autour d'un tendon aplati, 11, qui glisse sur la face antérieure du radius, pour venir s'insérer à une empreinte rugueuse située vers le milieu de la face externe de cet os. 12, le grand palmaire : ce muscle s'insère à l'épitrochlée ou tubérosité interne de l'humérus, par un tendon qui lui est commun avec les muscles rond pronateur, petit palmaire, cubital antérieur et fléchisseur sublime, à l'aponévrose de l'avant-bras et à des cloisons aponévrotiques qui le séparent des muscles rond pronateur, petit palmaire et fléchisseur sublime. De ces insertions, les fibres charnues viennent se terminer autour d'un tendon aplati, 13, qui descend en se rétrécissant. 14, le petit palmaire : ce muscle s'insère à l'épitrochlée par le tendon commun, à l'aponévrose de l'avant-bras et à des cloisons aponévrotiques qui le séparent des muscles grand palmaire, cubital antérieur et fléchisseur sublime. De la réunion des fibres charnues résulte un faisceau, court et arrondi, qui se termine par un tendon, 15, long et grêle. 16-17, le muscle cubital antérieur. 18-18, le muscle fléchisseur sublime. 19 et 20-20, tendons du fléchisseur sublime. 21-22, le muscle long fléchisseur du pouce. 23, le muscle biceps brachial ; 24, son tendon. 25-25, le muscle brachial antérieur ; 26, son tendon. 27, le muscle triceps brachial. 28, muscle de l'éminence *thénar*. 29, muscle de l'éminence *hypothénar*.

DEUXIÈME COUCHE.

Fig. 2. *a*, tubérosité interne de l'humérus ; *b*, extrémité inférieure du cubitus ; *c*, extrémité inférieure du radius ; *d*, premier os du métacarpe.

1, le premier radial externe : ce muscle, né du bord externe de l'humérus et de l'aponévrose inter-musculaire externe, se termine par un tendon aplati, 2, qui longe, en se rétrécissant, le côté externe du radius. 3, le muscle second radial externe. 4, le muscle rond pronateur, coupé près de son insertion radiale. 5, tendon du long supinateur. 6-6'-7, le fléchisseur sublime : ce muscle s'insère à l'épitrochlée par le tendon commun, 8, et au bord antérieur du radius, 9, par des lamelles aponévrotiques. Le fléchisseur sublime naît encore des cloisons aponévrotiques qui le séparent des muscles de la première couche, du ligament latéral interne de l'articulation du coude et d'une arcade fibreuse, 10, étendue de l'insertion humérale à l'insertion radiale. Sous cette arcade, qui est maintenue à l'état de tension par des languettes fibreuses, 11, émanées du tendon du brachial antérieur, passent le nerf median et l'artère cubitale. Nées de ces différentes insertions, les fibres charnues se partagent en deux couches : la couche antérieure, 6-6', large et épaisse, fournit deux tendons, l'un pour le doigt médius, et l'autre, 12, pour le doigt annulaire. La couche postérieure, moins large, constitue un muscle digastrique qui se termine par deux tendons, l'un pour le petit doigt et l'autre pour l'index. 12', ces quatre tendons, disposés sur deux plans, passent sous le ligament annulaire du carpe avec les tendons du fléchisseur profond des doigts et du long fléchisseur du pouce. 13, le long fléchisseur du pouce ; 14, son tendon. 15, le muscle rond pronateur, coupé à son insertion épitrochléenne. 16, le muscle court supinateur. 17, tendon du muscle biceps brachial. 18-19-20-21, le muscle brachial antérieur. 22, le muscle fléchisseur profond des doigts. 23, le muscle triceps brachial. 24, le muscle carré pronateur. 25, tendon du long abducteur du pouce. 26, tendon du muscle grand palmaire. 27, articulation radio-carpienne. 28-28, le ligament annulaire du carpe, divisé à sa partie moyenne. 29, muscle court fléchisseur du pouce.

RÉGION ANTÉRIEURE DE L'AVANT-BRAS.

TROISIÈME COUCHE.

Fig. 1. *a*, extrémité inférieure de l'humérus. *b*, condyle interne. *c*, tubérosité externe ou épicondyle. *d*, extrémité inférieure du radius. *e*, extrémité inférieure du cubitus. *f*, premier os du métacarpe.

1. le second radial externe : ce muscle s'insère à la tubérosité externe de l'humérus par un tendon, 2, qui lui est commun avec les muscles de la région postérieure, à l'aponévrose de l'avant-bras et à des cloisons aponévrotiques qui le séparent des muscles extenseur commun des doigts et court supinateur. De ces différents points descendent les fibres charnues, qui viennent se terminer sur la face postérieure d'un tendon, 3, d'abord aplati, puis étroit et arrondi. 4, le long fléchisseur du pouce : ce muscle s'insère, 5-5, à la face antérieure du radius à la portion voisine du ligament interosseux, et à l'apophyse coronoïde du cubitus par une petite languette charnue distincte. Ce muscle s'insère encore quelquefois à la tubérosité interne de l'humérus, par un faisceau charnu, 6, dont l'extrémité supérieure, tendineuse, 7, est plus ou moins intimement unie au muscle fléchisseur sublime. De ces différentes insertions, les fibres charnues viennent autour d'un tendon, 8, qui passe sous le ligament annulaire du tarse avec les tendons des muscles fléchisseurs communs. 9-10, le fléchisseur profond des doigts : ce muscle s'insère aux trois quarts supérieurs de la face antérieure du cubitus, à l'aponévrose du muscle cubital antérieur et au ligament inter-osseux. Son extrémité supérieure bifurquée, 11, s'insère sur le cubitus, au-dessous et sur les côtés de l'empreinte rugueuse qui donne insertion au muscle brachial antérieur, et quelquefois sur le radius, en arrière et au-dessous de la tubérosité bicipitale. Né de ces diverses insertions, le fléchisseur profond se partage en quatre faisceaux, qui se terminent par autant de tendons. 12, les tendons destinés au petit doigt, à l'annulaire et au médius, sont réunis par des bandelettes transversales. 13, le tendon destiné à l'index est isolé dans toute sa longueur. 14, portion antérieure du muscle court supinateur, qui s'insère, 15, au ligament annulaire du radius. 16, anneau fibreux, qui donne passage au nerf radial. 17, tendon du biceps, qui s'insère à la tubérosité bicipitale du radius. 18, tendon du brachial antérieur, qui s'insère à une empreinte rugueuse située immédiatement au-dessous de l'apophyse coronoïde du cubitus. 19-20, insertion des muscles rond pronateur, grand palmaire, petit palmaire et fléchisseur sublime. 21-22, le muscle cubital antérieur. 23, tendon du long supinateur. 24, tendon du grand palmaire. 25, articulation radio-carpienne. 26, articulation huméro-cubitale. 27-27, le muscle triceps brachial.

QUATRIÈME COUCHE.

Fig. 2. *a*, extrémité inférieure de l'humérus. *b*, condyle interne. *c*, tubérosité externe ou épicondyle. *d*, le radius. *e*, tubérosité bicipitale. *f*, le cubitus. *g*, extrémité inférieure du radius. *h*, extrémité inférieure du cubitus. *i*, premier os du métacarpe.

1, portion antérieure du muscle court supinateur, qui s'insère, par des fibres aponévrotiques, à l'épicondyle et au ligament latéral externe de l'articulation du coude, au ligament antérieur de cette articulation et au ligament annulaire du radius : de là, les fibres charnues contournent l'extrémité supérieure du radius et s'insèrent sur la face antérieure de cet os. Fort souvent, une petite languette charnue, 3, vient recouvrir la moitié antérieure du ligament annulaire du radius. 4, le carré pronateur : ce muscle s'insère au quart inférieur du bord interne et de la face antérieure du cubitus ; de là ses fibres se portent transversalement en dehors, et viennent se terminer au quart inférieur du bord externe et de la face antérieure du radius. 5, portion supérieur du muscle long fléchisseur du pouce. 6, portion supérieure du muscle fléchisseur profond des doigts. 7, tendon du brachial antérieur. 8-9-10, les muscles rond pronateur, grand palmaire, petit palmaire et fléchisseur sublime, coupés à leur insertion humérale. 11, tendon du cubital antérieur. 12, articulation radio-carpienne. 13-13, triceps brachial. 14, ligament inter-osseux.

RÉGION RADIALE.

Fig. 1. 1, le muscle biceps brachial; 2, son tendon direct; 2', son tendon réfléchi. 3, muscle brachial antérieur. 3', muscle triceps brachial. 4, muscle long supinateur; 5, son tendon. 6, muscle premier radial externe; 7, son tendon, qui vient s'insérer, 7', en arrière de l'extrémité supérieure du deuxième métacarpien. 8, muscle deuxième radial externe, qui s'insère par un tendon, 9, en arrière de l'extrémité supérieure du troisième métacarpien. 10, muscle long abducteur du pouce : le tendon de ce muscle, 11, croise le radius et les tendons des muscles radiaux, passe dans la coulisse externe du radius, et vient se terminer en arrière de l'extrémité supérieure du premier métacarpien. 12, muscle court extenseur du pouce : ce muscle se termine par un tendon grêle, 13, qui s'engage dans la même coulisse que celui du long abducteur, dont il est séparé par une cloison fibreuse, longe la face dorsale du premier métacarpien, et vient s'insérer en arrière de l'extrémité supérieure de la première phalange du pouce. 14-14', tendon du long extenseur du pouce qui va s'insérer à l'extrémité supérieure de la deuxième phalange du pouce : ce tendon est recouvert d'une expansion fibreuse fournie par les muscles court fléchisseur et abducteur du pouce. 15, muscle extenseur commun des doigts. 16, tendon fourni par ce muscle au doigt indicateur. 16', tendon de l'extenseur propre de l'indicateur. 17, muscle rond pronateur. 18, muscle grand palmaire ; 19, son tendon. 20, muscle long fléchisseur du pouce. 21, muscle fléchisseur superficiel des doigts. 22, muscle court abducteur du pouce. 23, muscle opposant du pouce. 24-25, muscle premier interosseux dorsal; 26, son tendon. 27, ligament annulaire postérieur du carpe qui se continue, 27', avec la portion inférieure de l'aponévrose qui revêt la face antérieure de l'avant-bras.

RÉGION CUBITALE.

Fig. 2. *a*, apophyse olécrâne. *b*, épitrochlée. *c*, extrémité inférieure du cubitus. *d*, cinquième métacarpien. *e*, le pouce.

1, muscle triceps brachial. 2, cubital antérieur : ce muscle s'insère, 3, à l'épitrochlée, 4, au bord interne de l'olécrâne, et aux trois quarts supérieurs du bord postérieur du cubitus par une aponévrose, 5-5', qui fait partie de l'aponévrose de l'avant-bras. Cette aponévrose a été détachée, pour pouvoir montrer les fibres charnues, 6, du fléchisseur profond des doigts qui s'insèrent à ce même bord postérieur. Les fibres charnues nées de ces diverses insertions se terminent autour d'un tendon très-fort, 7-7, qui s'insère à l'os pisiforme, et, par l'intermédiaire de cet os, en avant de l'extrémité supérieure du cinquième métacarpien. 8, muscle anconé. 9, cubital postérieur. Ce muscle, né de l'épicondyle, 10, et du bord postérieur du cubitus, se termine par un tendon, 11, qui vient s'insérer, 12, en arrière de l'extrémité supérieure du cinquième métacarpien. 13, muscle extenseur commun des doigts; son insertion, 14, à l'épicondyle. 15-16, tendon de l'extenseur propre du petit doigt, divisé en deux portions. 16', tendons de l'extenseur commun des doigts. 17, muscles long abducteur et court extenseur du pouce. 18, ligament annulaire postérieur du carpe. 19, insertion de l'aponévrose de l'avant-bras au bord postérieur du cubitus. 20, muscles radiaux externes. 21, muscle abducteur du petit doigt : son tendon, 21', se termine au côté interne de la première phalange du petit doigt en envoyant une expansion aponévrotique sur les tendons fléchisseurs de ce doigt

RÉGION POSTÉRIEURE DE L'AVANT-BRAS.

PREMIÈRE COUCHE.

Fig. 1. 1, extenseur commun des doigts : ce muscle s'insère à l'épicondyle, 2, par un tendon, 3, qui lui est commun avec les muscles radiaux externes, extenseur propre du petit doigt et cubital postérieur ; à l'aponévrose de l'avant-bras, 4, et à des cloisons fibreuses qui le séparent des muscles deuxième radial externe, cubital postérieur, extenseur propre du petit doigt, et court supinateur. Né de ces nombreuses insertions, le muscle extenseur commun se porte perpendiculairement de haut en bas, et se divise vers la partie moyenne de l'avant-bras en quatre faisceaux qui se terminent chacun par un tendon, 5. Ces quatre tendons, enveloppés par une membrane synoviale commune, glissent sous le ligament annulaire postérieur du carpe dans une coulisse creusée sur l'extrémité inférieure du radius, puis traversent la face dorsale de la main, 5'-5'', pour aller s'insérer aux deuxième et troisième phalanges des quatre derniers doigts (*voyez* pl. 61). 6, extenseur propre du petit doigt : ce muscle, qui n'est pas toujours distinct de l'extenseur commun, naît de l'épicondyle à l'aide du tendon commun, de l'aponévrose de l'avant-bras, et de deux cloisons fibreuses qui le séparent des muscles extenseur commun, anconé et cubital postérieur. Les fibres charnues nées de ces diverses insertions se terminent sur un tendon, 7-7', divisé en deux portions, qui s'engage sous le ligament annulaire postérieur dans une coulisse creusée sur la tête du cubitus, longe le cinquième métacarpien, s'unit au tendon de l'extenseur commun, et se termine avec lui à la deuxième et à la troisième phalange du petit doigt (*voyez* pl. 61). 8, le cubital postérieur : ce muscle naît de l'épicondyle, 9, à l'aide du tendon commun, du tiers moyen du bord postérieur du cubitus, de l'aponévrose de l'avant-bras, et d'une cloison fibreuse qui le sépare de l'extenseur propre du petit doigt. De ces points d'origine, les fibres charnues viennent se terminer sur un tendon, 10, qui s'engage sous le ligament annulaire postérieur du carpe dans une coulisse creusée sur la tête du cubitus, et vient s'insérer en arrière de l'extrémité supérieure du cinquième métacarpien. 11, le muscle anconé. 12, le long supinateur : ce muscle, né du bord externe de l'humérus, 13-13', se termine par un tendon, 14, qui vient s'insérer à la base de l'apophyse styloïde du radius. 15, premier radial externe : ce muscle, né du bord externe de l'humérus et de l'épicondyle, 16, se termine par un tendon, 17, qui s'insère, 17', en arrière de l'extrémité supérieure du deuxième métacarpien. 18, deuxième radial externe : ce muscle s'insère par un tendon, 19-19', en arrière de l'extrémité supérieure du troisième métacarpien. 20, long abducteur du pouce. 21, court extenseur du pouce; 22, son tendon. 23, long extenseur du pouce ; 24, son tendon. 25-26, ligament annulaire postérieur du carpe, partagé en plusieurs gaînes par des cloisons fibreuses : ces gaînes ont été ouvertes. 27, biceps brachial. 28, brachial antérieur. 29, triceps brachial ; 30, son insertion à l'olécrâne.

DEUXIÈME COUCHE.

Fig. 2. *a*, extrémité inférieure de l'humérus. *b*, épicondyle. *c*, apophyse olécrâne. *e*, extrémité inférieure du cubitus. *f*, extrémité inférieure du radius.

1, le muscle anconé : ce muscle s'insère par un petit tendon, 2, à la partie inférieure de l'épicondyle; de là les fibres charnues vont en rayonnant s'insérer au côté externe de l'olécrâne et à la face postérieure du cubitus. 4-5, le court supinateur : ce muscle s'insère, 6, à l'épicondyle et au ligament annulaire du radius, au bord externe du cubitus, qui présente dans ce point une crête saillante, et dans une excavation située au-devant de cette crête. De ces diverses insertions, les fibres charnues contournent le radius pour aller s'insérer aux faces externe et interne de cet os en embrassant la tubérosité bicipitale. 7, le long abducteur du pouce : ce muscle s'insère, 8, à la face postérieure du cubitus, à la face postérieure du ligament interosseux, et à la face postérieure du radius, 8'. De ces divers points, les fibres charnues viennent se terminer sur un tendon aplati, 9. 10, court extenseur du pouce : ce petit muscle, né de la face postérieure du radius, du cubitus et du ligament interosseux, se termine par un tendon qui s'unit à celui du muscle long abducteur. 11, long extenseur du pouce : ce muscle s'insère, 12, à la face postérieure du cubitus, au ligament interosseux, et à une cloison fibreuse, 13-13, qui le sépare du cubital postérieur. De ces diverses insertions les fibres charnues se terminent autour d'un tendon, 14, qui passe sous le ligament annulaire du carpe dans une coulisse creusée sur l'extrémité inférieure du radius, croise les tendons des radiaux, et va se terminer à l'extrémité supérieure de la deuxième phalange du pouce. 15, extenseur propre de l'index : ce muscle s'insère, 16, à la face postérieure du cubitus, au ligament interosseux, et à une cloison fibreuse qui le sépare des muscles long et court extenseurs du pouce. De ces insertions les fibres charnues viennent se terminer autour d'un tendon, 17, qui passe dans la coulisse de l'extenseur commun, s'unir au tendon, 17', fourni par ce muscle au doigt indicateur, et vient s'insérer avec lui à la première et à la deuxième phalange de ce doigt. 18-18', tendon du premier radial externe. 19-19', tendon du deuxième radial externe. 20, tendon de l'extenseur propre du petit doigt divisé en quatre portions, 20'-20'. 21, tendon du cubital postérieur. 22-23, ligament annulaire postérieur divisé en plusieurs gaînes. 24-24', muscle interosseux.

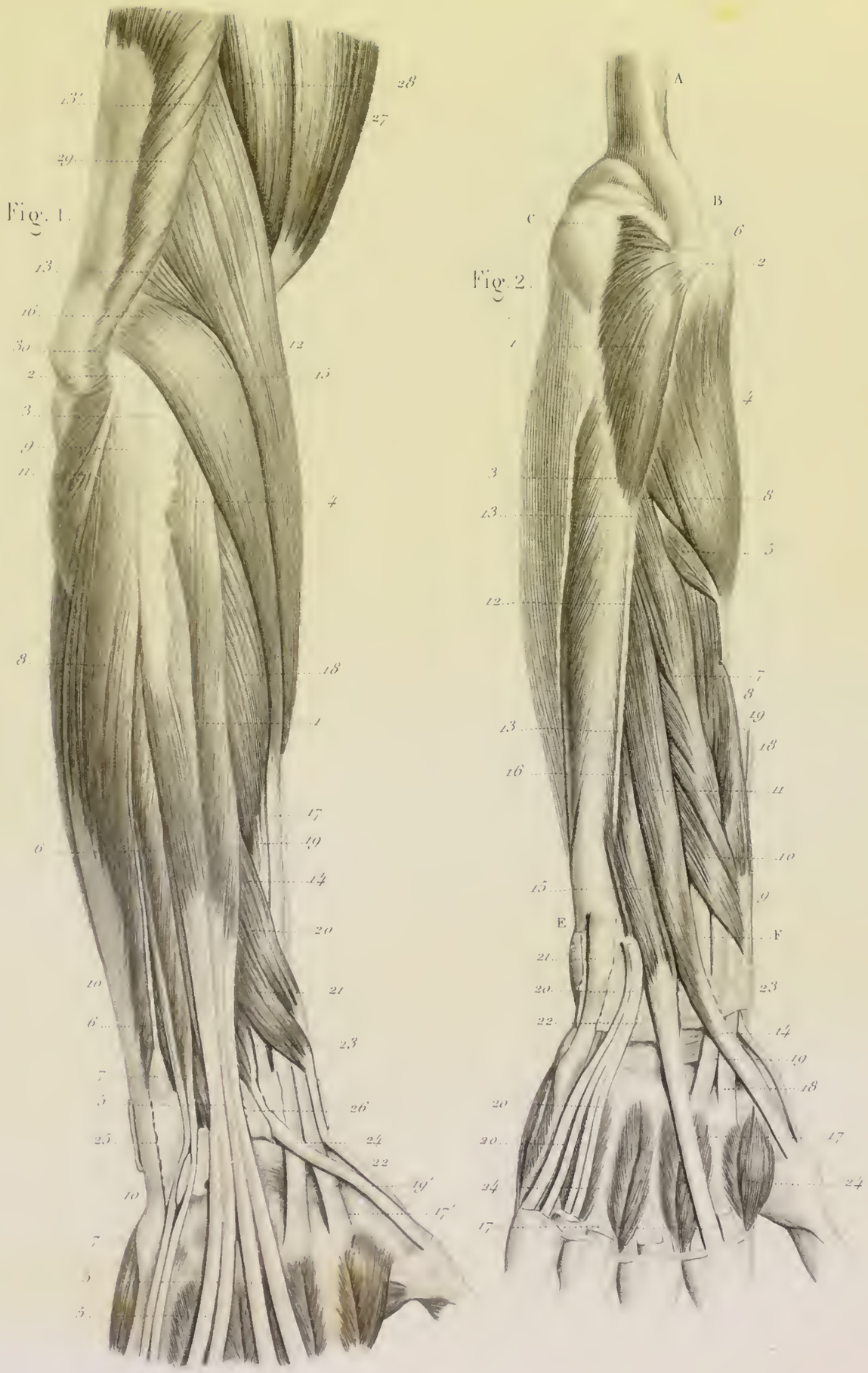

E. Beau ad nat. del.

Lemercier et Cie Imp.

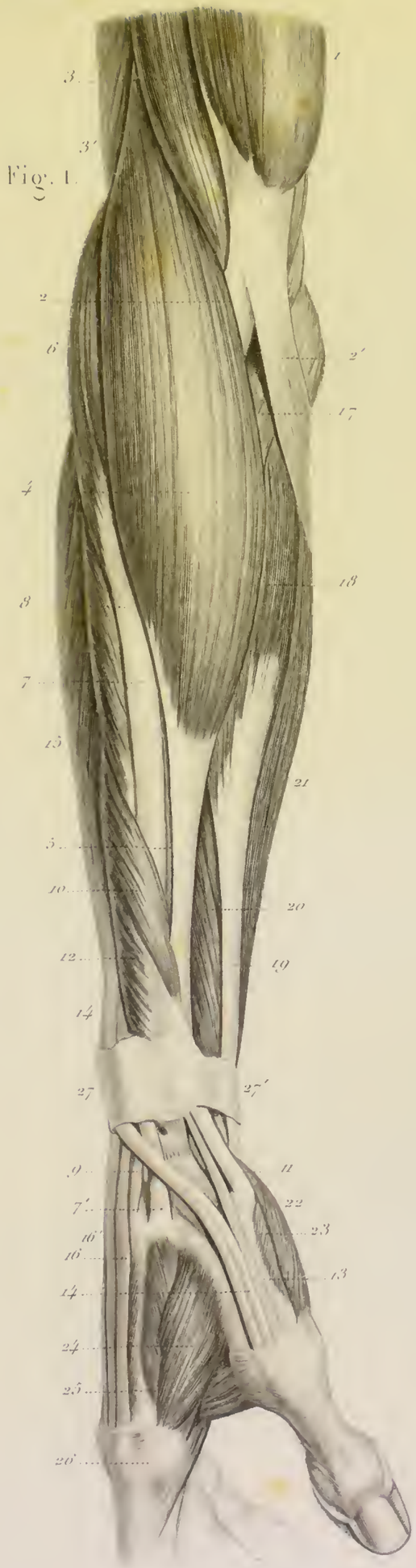
Fig. 1.
1
3
3'
2
6
2'
17
4
18
8
7
15
21
5
10
20
12
19
14
27
27'
9
11
7'
22
16'
23
16
13
14
24
25
26'

Fig. 2.
1
B
3
A
20
4
8
14
10
5
2
6
9
5'
13
17
7
11
19
C
15
18
7
12
21
16'
16
D
21'
E

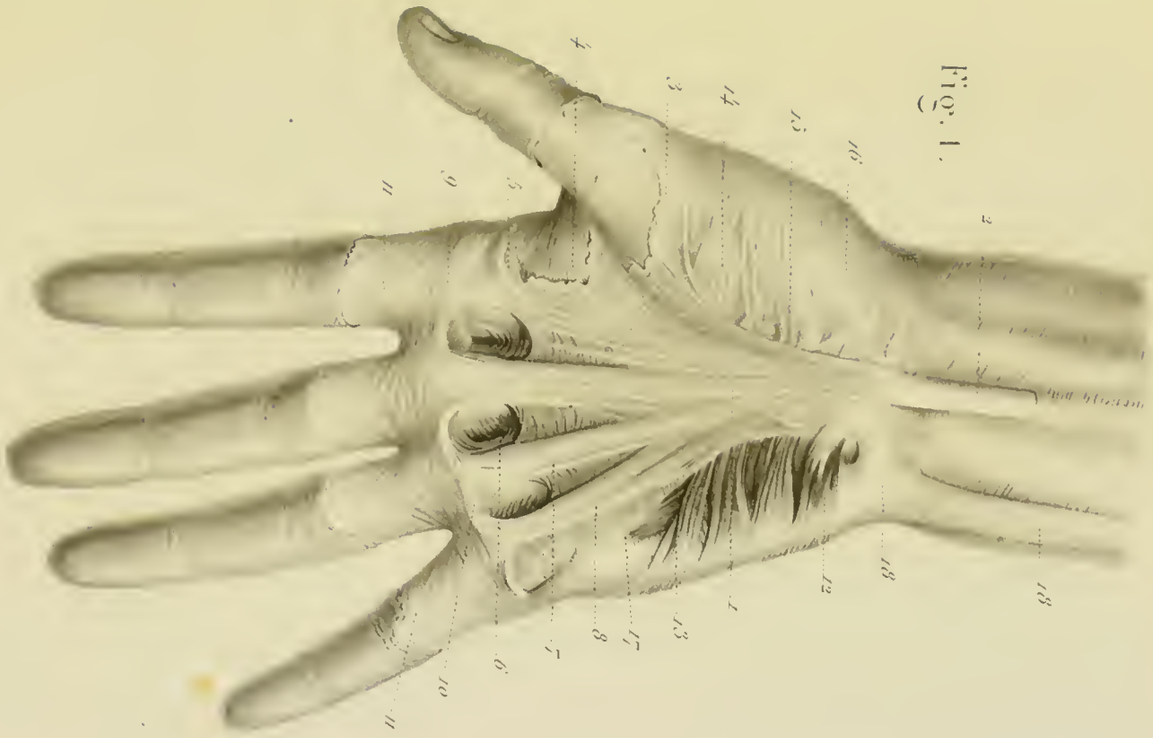

Fig. 1.

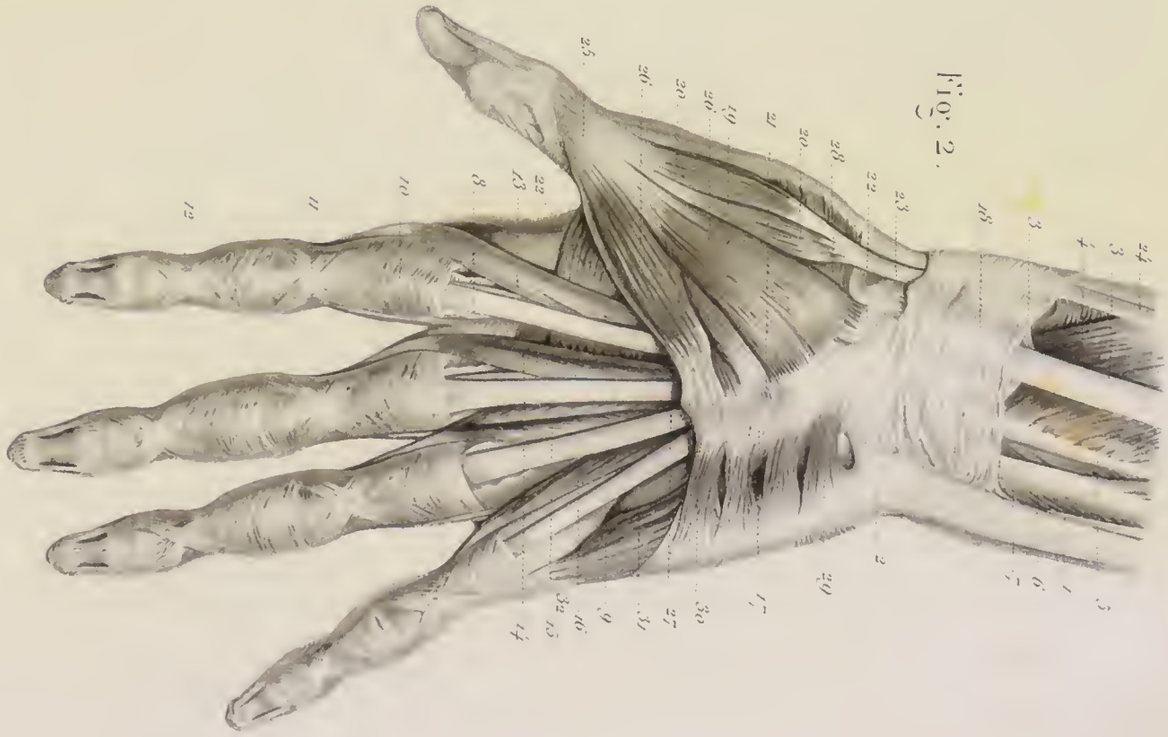

Fig. 2.

RÉGION PALMAIRE.

TROISIÈME COUCHE.

Fig. 1. 1, tendon du cubital antérieur. 2, tendon du grand palmaire. 3-3, tendon du long abducteur du pouce. 4-4, muscle fléchisseur superficiel des doigts. Les quatre tendons de ce muscle, 4', au-dessous de la partie moyenne des premières phalanges, se bifurquent, 5-5', pour laisser passer les tendons, 6-7-8-9, du muscle fléchisseur profond. 10, gaîne fibreuse des doigts, ouverte dans toute sa longueur. 11-12-13-14, muscles lombricaux. 15, opposant du pouce : ce muscle s'insère à l'os trapèze et aux os pisiforme et crochu par des fibres aponévrotiques, 16-17, qui s'entre-croisent avec celles des muscles court fléchisseur et opposant du petit doigt. Nées de ces diverses insertions, les fibres charnues viennent se terminer, 18-19-20, sur le tendon du long abducteur du pouce, et sur le bord externe du premier métacarpien dans toute sa longueur. 21, le court fléchisseur du pouce : ce muscle s'insère à l'os trapèze, à la gaîne qui renferme le tendon du grand palmaire et à l'apophyse de l'os crochu par des fibres aponévrotiques, 22, qui s'entre-croisent avec celles des muscles court fléchisseur et opposant du petit doigt. La portion profonde de ce muscle s'insère au grand os. De ces diverses insertions les fibres charnues se réunissent en un gros faisceau qui vient s'insérer par un tendon, 23, à l'os sésamoïde externe, et, par son intermédiaire, à la première phalange du pouce. 24, adducteur du petit doigt : ce muscle, né de l'os pisiforme et du tendon du cubital antérieur, longe le cinquième métacarpien pour aller s'insérer par un tendon, 25, au côté interne de la première phalange du petit doigt. 26, anneau fibreux qui bride l'ouverture destinée au passage des vaisseaux. 27, opposant du petit doigt. 28, court fléchisseur. 29, portion inférieure de l'aponévrose de l'avant-bras.

QUATRIÈME COUCHE.

Fig. 2. 1, cubital antérieur. 2, grand palmaire. 3, petit palmaire. 4-4', fléchisseur profond des doigts. Les quatre tendons de ce muscle, 5-6-7-8, passent sous le ligament annulaire antérieur du carpe, derrière ceux du fléchisseur superficiel; donnent naissance aux muscles lombricaux, s'engagent dans la gouttière fibreuse des doigts, traversent la fente de chacun des tendons du muscle fléchisseur superficiel, 9-10-11 et 12, puis viennent s'insérer en s'aplatissant, 13-14, au-devant de la base des troisièmes phalanges des quatre derniers doigts. 15-16-17, gaînes fibreuses des doigts, divisées. 18-19-20 et 21, muscles lombricaux : le premier de ces muscles, 18, naît du tendon de l'index; le second, 19, du tendon du médius; le troisième, 20, des tendons du médius et de l'annulaire; le quatrième, 21, des tendons de l'annulaire et de l'auriculaire. Ces petits muscles, au niveau des articulations métacarpo-phalangiennes, se terminent par un tendon qui s'unit à celui du muscle interosseux correspondant, et vient se confondre avec le tendon de l'extenseur commun. 22-23, muscle adducteur du petit doigt, divisé. 24, court fléchisseur du petit doigt : ce petit muscle n'existe pas chez tous les sujets; il s'insère à l'apophyse de l'os crochu, aux os trapèze et scaphoïde par des fibres aponévrotiques qui s'entre-croisent avec celles des muscles opposant, 24, et court fléchisseur du pouce, 25. Né de ces diverses insertions, ce muscle se termine par un tendon qui s'unit à celui de l'adducteur. 26, opposant du petit doigt : ce muscle s'insère, 27, à l'os crochu, aux os scaphoïde et trapèze par une expansion qui s'entre-croise avec celle des muscles opposant et court fléchisseur du pouce. 28, fibres transverses étendues de l'apophyse de l'os crochu aux os scaphoïde et trapèze. Ces fibres, très-épaisses, forment la couche profonde du ligament annulaire antérieur du carpe, dont la couche superficielle est formée par les fibres entre-croisées des muscles opposant et court fléchisseur du pouce et du petit doigt. 29, insertion de l'opposant du pouce au bord externe du premier métacarpien. 30, insertion du court fléchisseur du pouce à l'os sésamoïde externe. 31-31, tendon du long fléchisseur du pouce, qui s'engage dans une gaîne fibreuse semblable à celle qui renferme les tendons fléchisseurs des autres doigts. 32, muscle adducteur du pouce. 33, expansion fournie par un tendon du long abducteur du pouce. 34, portion inférieure de l'aponévrose de l'avant-bras. 35, articulation du premier métacarpien avec l'os trapèze.

CINQUIÈME COUCHE.

Fig. 3. 1-2, muscle adducteur du pouce : ce muscle s'insère à la face antérieure du troisième métacarpien, au trapèze et au grand os conjointement avec la portion profonde, 3-4, du court fléchisseur du pouce. De ces diverses insertions, les fibres charnues se réunissent en deux gros vaisseaux qui convergent et viennent s'insérer par un tendon, 5, à l'os sésamoïde interne, et, par son intermédiaire, à la première phalange du pouce. 6, tendon du long fléchisseur du pouce qui s'insère à la face antérieure de la dernière phalange. 7, gaîne du long fléchisseur, divisée. 8-9, muscle opposant du petit doigt. 10-11-12-13-14, muscles interosseux. 15-16-16', gouttières qui renferment les tendons des muscles fléchisseurs des doigts. 17-18-19-20, tendons du muscle fléchisseur superficiel : ces tendons se divisent en deux bandelettes qui se contournent sur elles-mêmes, et viennent s'entre-croiser, 21-21, dans le fond des gouttières, au niveau de l'articulation des premières avec les deuxièmes phalanges. 22-23-24-25, tendons du fléchisseur profond. 26, articulation radio-carpienne. 27, muscle carré pronateur. 28, tendon du long abducteur du pouce. 29-30, ligament annulaire antérieur du carpe, divisé. 31, articulation du premier métacarpien avec le trapèze. 32, tendon du grand palmaire. 33, tendon du cubital antérieur. 34, insertion de l'adducteur du petit doigt.

RÉGION PALMAIRE.

PREMIÈRE COUCHE.

Fig. 1. 1, aponévrose palmaire : cette aponévrose naît du ligament antérieur du carpe et du tendon, 2, du muscle petit palmaire, dont elle semble être un épanouissement. Intimement unie dans toute son étendue à la peau dont elle détermine les plis et les rides, l'aponévrose palmaire adhère, par des prolongements très-forts, 3-4, à la peau qui s'étend du pouce au doigt indicateur. Les fibres qui la constituent, épaisses et résistantes, se partagent vers la partie moyenne de la paume de la main en quatre faisceaux, 5-6-7-8, pour les quatre derniers doigts. Ces faisceaux, continus par leur couche superficielle avec le tissu fibreux *interdigital*, forment, par leur couche profonde, une espèce de gouttière dont les bords adhèrent intimement au ligament métacarpien inférieur et aux parties latérales des premières phalanges : dans cette gouttière, qui fait suite à la gaîne fibreuse des doigts, sont reçus les tendons des muscles fléchisseurs. 9-10, tissu fibreux *interdigital* : ce tissu, assez analogue à la membrane qui enveloppe les doigts du pied des oiseaux palmipèdes, s'unit aux faisceaux de l'aponévrose palmaire, et se continue sur les parties latérales et antérieures des doigts, 11-11. Les fibres longitudinales de l'aponévrose palmaire sont bridées par des fibres transversales, 12-13-14-15-16-17, qui recouvrent les tendons des muscles fléchisseurs, et les muscles des éminences *thénar* et *hypothénar*. A ces fibres transversales se rattache le muscle palmaire cutané : ce muscle, 12-13, composé de plusieurs faisceaux, naît par des fibres aponévrotiques de la peau qui revêt la face interne de la main, et se termine par une expansion aponévrotique, 14-15-16, qui vient recouvrir les muscles de l'éminence thénar. 18-18, tendon du muscle cubital antérieur.

DEUXIÈME COUCHE.

Fig. 2. 1-2, tendon du cubital antérieur : ce tendon envoie par son bord interne un expansion au ligament annulaire antérieur du carpe, et à la partie inférieure d l'aponévrose de l'avant-bras. 3, tendon du grand palmaire. 4, long fléchisseur d pouce. 5-6-7, fléchisseur superficiel des doigts. Les quatre tendons de ce muscle 8-9, après avoir franchi le ligament annulaire antérieur du carpe, traversent l paume de la main en s'écartant les uns des autres pour aller gagner les articula tions métacarpo-phalangiennes. Placés au-devant des tendons du muscle fléchis seur profond, ils s'engagent avec eux dans la gouttière formée par l'aponévros palmaire, puis dans une gaîne fibreuse, 10-11-12, qui convertit en canal la gout tière creusée sur la face antérieure des première et deuxième phalanges de doigts. Cette gaîne, très-mince au niveau des articulations phalangiennes, se com pose d'anneaux fibreux superposés et de bandelettes entre-croisées. 13-14-15-1 muscles lombricaux. 17, ligament annulaire antérieur du carpe qui se continu avec la portion inférieure, 18, de l'aponévrose de l'avant-bras. 19-20-20, muscl court abducteur du pouce, divisé en deux faisceaux : le faisceau interne, 19, na par des fibres aponévrotiques, 21-22, du scaphoïde, de la partie antérieure du liga ment annulaire, et de l'aponévrose palmaire ; le faisceau interne, 20-20, naît d'un expansion aponévrotique, 23, fournie par le tendon, 24, du long abducteur d pouce. Ces deux faisceaux se réunissent en un tendon aplati, 25, qui s'insère e dehors de l'extrémité supérieure de la première phalange du pouce. Ce tendo confondu avec celui du muscle court fléchisseur, 26-27, envoie une expansio aponévrotique au tendon du long extenseur. 28, le muscle opposant du pouc recouvert par le court abducteur. 29-30, muscle palmaire cutané. 31, musc court fléchisseur du petit doigt. 32, muscle abducteur.

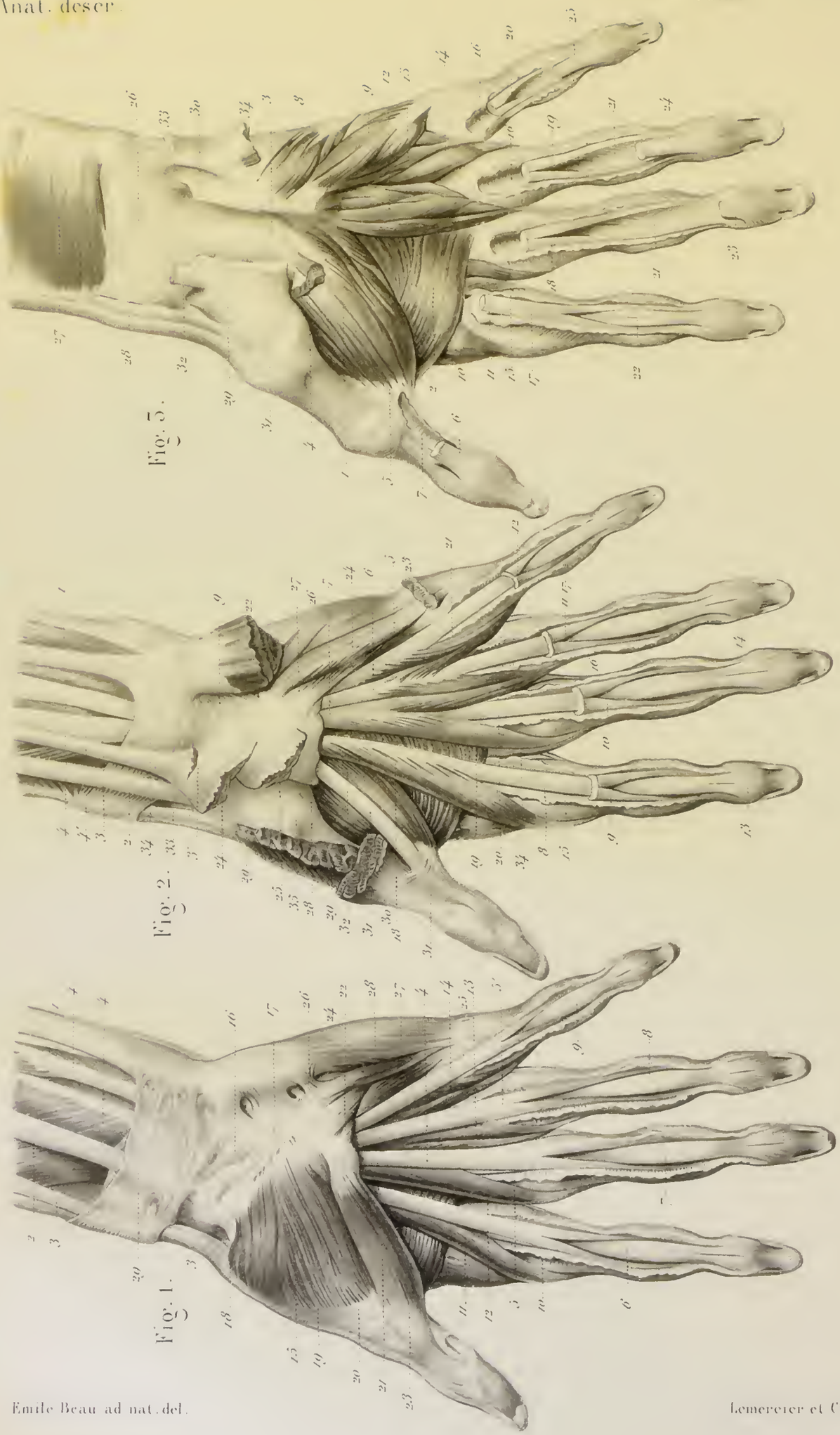

Emile Beau ad nat. del.

Lemercier et Cie Imp.

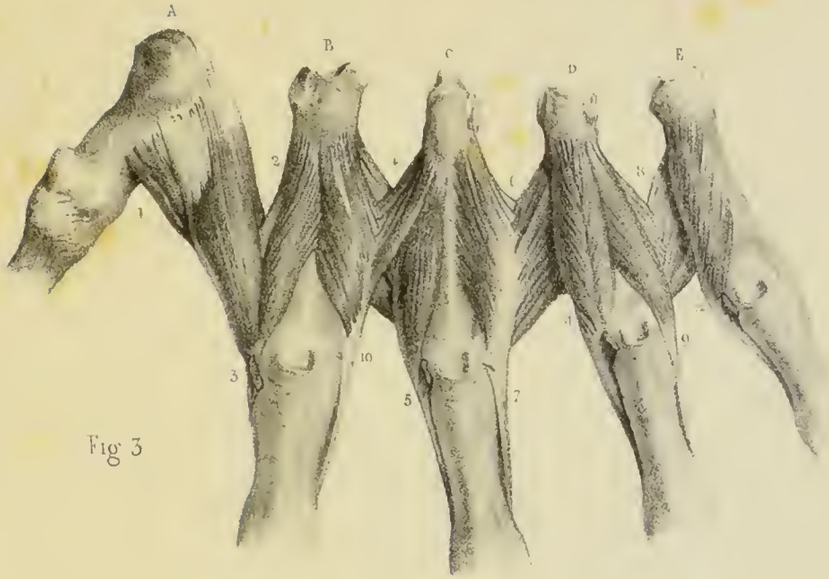

Fig 3

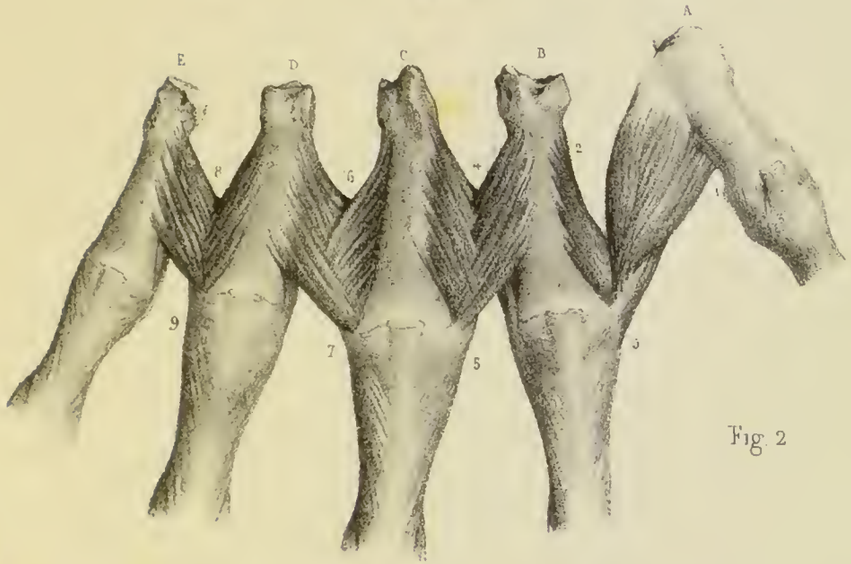

Fig 2

Fig 1

Emile Beau ad naturam del

Offic litho Artus

RÉGION PELVI-FÉMORALE.

PREMIÈRE COUCHE[a].

a, apophyses épineuses des vertèbres lombaires; *b*, coccyx; *c*, crête iliaque; *d*, grand trochanter.

1, le muscle grand fessier; 2, son bord supérieur; 3, son bord inférieur. 4-4, insertion du grand fessier à la partie postérieure de la crête iliaque, à la ligne demi-circulaire postérieure et aux rugosités situées derrière cette ligne; à la crête sacrée et aux tubercules sacrés qui font suite aux apophyses transverses des vertèbres; à la partie postérieure du coccyx et au grand ligament sacro-sciatique. Les insertions de ce muscle au sacrum et au coccyx ont lieu par des fibres aponévrotiques très-denses, qui adhèrent intimement à l'aponévrose commune d'origine des muscles spinaux postérieurs. Un grand nombre de ces fibres, 5-6-7-8, disposées en forme de bandelettes, s'entre-croisent avec celles du muscle opposé, et franchissent la ligne médiane, 9, pour aller se continuer avec l'aponévrose du muscle grand dorsal. De ces insertions, les fibres charnues du muscle grand fessier, rassemblées en faisceaux distincts et parallèles, se rendent à un tendon fort épais, 10-10, qui s'insère à la branche externe de la bifurcation supérieure de la ligne âpre du fémur, et à la partie supérieure de cette ligne, entre le troisième adducteur et le vaste externe, auquel il est uni par un trousseau fibreux très-résistant. Ce tendon émet de sa face externe une large expansion aponévrotique, 11, qui doit être considérée comme une des origines principales de l'aponévrose fémorale. 12-12, aponévrose fémorale : elle est intimement unie au tendon du muscle grand fessier; 13-13, plusieurs faisceaux de ce muscle s'y insèrent directement. 14, section de cette aponévrose, qui a été presque entièrement enlevée. 15-15, portion externe du muscle triceps fémoral ou muscle vaste externe. 16-16, le muscle moyen fessier, recouvert par la portion de l'aponévrose fémorale, qui donne insertion à ses fibres charnues. 17, le muscle biceps fémoral. 18, le muscle demi-tendineux. 19, le muscle demi-membraneux. 20, le muscle troisième adducteur. 21, le muscle droit interne.

RÉGION DORSALE DE LA MAIN.

Fig. 1. *a*, extrémité inférieure du radius. *b*, extrémité inférieure du cubitus. *c*, second os du métacarpe.

1-2, tendons réunis des muscles extenseur commun des doigts, extenseur propre du petit doigt et extenseur propre de l'index. Les quatre tendons du muscle extenseur commun, 3-4-5-6, après avoir franchi le ligament annulaire du carpe, 7, s'avancent sur le dos de la main, et vont, en divergeant, gagner l'extrémité inférieure des os du métacarpe. Les tendons des doigts auriculaire, annulaire et médius, larges et aplatis, le plus souvent divisés en plusieurs faisceaux, communiquent entre eux par des bandelettes aponévrotiques plus ou moins épaisses, 8-9 ; le tendon du doigt indicateur, moins large que celui des autres doigts, communique avec le tendon du médius par une expansion aponévrotique très-mince, 10. Un peu au-dessus des articulations métacarpo-phalangiennes, ces quatre tendons se rétrécissent en s'épaississant, puis s'élargissent sur la face dorsale de la première phalange après avoir reçu les tendons des muscles lombricaux et interosseux, 11-12-13, qui les enveloppent dans une espèce de gaîne. Arrivés à l'articulation de la première phalange avec la seconde, ils se divisent en trois portions : une moyenne, 14, qui s'insère à l'extrémité supérieure de la seconde phalange ; deux latérales, 15-15, qui s'écartent l'une de l'autre pour longer les côtés de cette articulation, se réunissent en s'entre-croisant sur la face dorsale de la deuxième phalange, et viennent s'insérer, 15, à l'extrémité supérieure de la troisième phalange. 16, tendon de l'extenseur propre du petit doigt. 17-17, tendon du muscle extenseur propre de l'index : ces deux tendons se terminent de la même manière que les tendons de l'extenseur commun. 18-19, premier muscle interosseux dorsal ; les autres interosseux, 20-21-22, sont recouverts par les tendons des muscles extenseurs. 23-23, tendon du muscle cubital postérieur qui s'insère à l'extrémité supérieure du cinquième métacarpien. 24, tendon du court radial externe qui s'insère à l'extrémité supérieure du troisième métacarpien. 25, tendon du long radial externe qui s'insère à l'extrémité supérieure du deuxième métacarpien. 26, tendon du long extenseur du pouce. 27, tendon du court extenseur du pouce.

RÉGION INTEROSSEUSE.

Fig. 2-3. *a*, *b*, *c*, *d*, *e*, extrémités supérieures des os du métacarpe.

Les muscles interosseux sont au nombre de sept, distingués en dorsaux et en palmaires ; les muscles interosseux dorsaux sont au nombre de quatre : 1-2-3, premier interosseux dorsal ; 4-5, deuxième interosseux dorsal ; 6-7, troisième interosseux dorsal ; 8-9, quatrième interosseux dorsal. Ces muscles sont formés de deux faisceaux, dont l'un s'insère à la partie postérieure de la face latérale de l'un des métacarpiens, et l'autre à toute l'étendue de la face latérale correspondante du métacarpien voisin ; de cette double insertion, les fibres charnues s'entre-croisent et se réunissent autour d'un tendon qui s'insère à l'extrémité supérieure de la première phalange et au tendon de l'extenseur commun.

Fig. 3, les muscles interosseux palmaires sont au nombre de trois, 10-11-12 ; ces muscles n'ont qu'un faisceau étendu de toute la longueur de l'un des métacarpiens à la première phalange du doigt correspondant et au tendon de l'extenseur commun.

Pour bien comprendre la disposition de ces muscles, il faut les considérer sous le point de vue des mouvements d'adduction et d'abduction qu'ils impriment aux doigts par rapport à l'axe de la main. L'axe de la main étant représentée par une ligne qui passe par le doigt médius, tous les interosseux dorsaux sont des abducteurs par rapport à cette ligne, tous les interosseux palmaires sont des abducteurs. Ainsi le premier interosseux dorsal, 1-2-3, étendu du premier et du deuxième métacarpien au côté externe de la première phalange de l'index, est abducteur de ce doigt ; le deuxième interosseux dorsal, 4-5, va du deuxième et du troisième métacarpien au côté externe de la première phalange du médius : il est abducteur de ce doigt ; le troisième interosseux dorsal, 6-7, est étendu du troisième et du quatrième métacarpien au côté interne de la première phalange du médius : il est encore abducteur de ce doigt, puisqu'il l'éloigne de l'axe de la main ; le quatrième interosseux dorsal, 8-9, va du quatrième et du cinquième métacarpien au côté interne de la première phalange de l'annulaire : il est abducteur de ce doigt. Les interosseux palmaires sont tous des adducteurs : ainsi le premier interosseux palmaire, 10, étendu du deuxième métacarpien au côté interne de la première phalange de l'index, est un adducteur de ce doigt ; le deuxième interosseux palmaire, 11, étendu du quatrième métacarpien au côté externe de l'annulaire, est un adducteur ; le troisième interosseux palmaire, étendu du cinquième métacarpien au côté externe du petit doigt, est encore un adducteur par rapport à l'axe de la main. (Cruveilhier, *Anatomie descriptive*, tome 1.)

23
22
C
A
10
8
4
7
12
9
3
2
6
16
10
D
1
4
11
B
3
15
10
20
13
14
13
21
19
18
17
12
15

23
22
20
20
23
5
7
21
A
1
2
B
13
8
21
5
4
16
1
9
10
C
11
6
17
12
4
3
14
4
17
15
19
6
18
17

RÉGION PELVI-FÉMORALE.

PREMIÈRE COUCHE *b*.

a, crête iliaque ; *b*, épine iliaque antérieure et supérieure ; *c*, grand trochanter.

1, le muscle grand fessier ; 2, son bord supérieur ; 3, son bord inférieur. 4-4, tendon du grand fessier, intimement uni à l'aponévrose fémorale. 5-5, 6-6, aponévrose fémorale, dont l'épaisseur considérable dans cette région est due à des faisceaux aponévrotiques très-épais, qui proviennent de la crête iliaque et du tendon du muscle grand fessier. Dans cette figure, cette aponévrose est presque entièrement enlevée. 7 8-9, le muscle moyen fessier, recouvert par la portion de l'aponévrose fémorale qui donne insertion aux fibres charnues. 10, bord antérieur du moyen fessier, intimement uni, dans sa moitié supérieure, au muscle du *fascia-lata*. 11, tendon du muscle moyen fessier, qui vient s'insérer à la face externe du grand trochanter. 12, le muscle du *fascia-lata* ; 13, son insertion à la partie antérieure de la lèvre externe de la crête iliaque, et à la lèvre externe de l'épine iliaque antérieure et supérieure, entre les muscles moyen fessier et couturier. Ce muscle, recouvert par une lame mince du *fascia-lata*, descend en s'élargissant, et se termine, 14, à l'aponévrose *fascia-lata*. 15, aponévrose *fascia-lata*. 16, le muscle couturier. 17-17-17, le muscle vaste externe. 18, le muscle biceps fémoral. 19, le muscle demi-tendineux. 20-20, le muscle grand oblique de l'abdomen. 21-21, aponévrose abdominale antérieure. 22, le muscle grand dorsal. 23-23, aponévrose abdominale postérieure.

RÉGION PELVI-FÉMORALE.

DEUXIÈME COUCHE.

a, crête iliaque. *b*, tubérosité de la crête iliaque. *c*, cinquième vertèbre lombaire. *d*, le coccyx. *e*, symphyse du pubis. *f*, tubérosité de l'ischion. *g*, épine sciatique. *h*, le grand trochanter.

1-2, le moyen fessier : ce muscle s'insère à la face externe de l'os iliaque, dans l'espace compris entre les deux lignes demi-circulaires ; à l'épine iliaque antérieure et supérieure ; à la lèvre externe de la crête iliaque, dans toute son étendue ; à la face profonde d'une aponévrose épaisse, 3, qui se continue avec l'aponévrose fémorale. Nées de ces nombreuses insertions, les fibres charnues rayonnent, en convergeant, vers le grand trochanter. Les fibres antérieures et moyennes, obliques d'avant en arrière, forment un faisceau très-épais, 1, qui se confond par sa face antérieure avec le muscle petit fessier, et par son bord antérieur avec le muscle du fascia-lata ; les fibres postérieures, obliques d'arrière en avant, se réunissent en un faisceau aplati qui vient se placer en avant du précédent : ces deux faisceaux réunis s'insèrent, par un tendon très-fort, 4, à la face externe et à la partie postérieure du bord supérieur du grand trochanter. Quelques fibres du faisceau postérieur viennent se terminer sur le tendon du pyramidal. 5, ouverture qui donne passage aux vaisseaux fessiers. 6, le pyramidal : ce muscle sort du bassin par le trou sacro-sciatique supérieur, et vient se placer entre les muscles moyen fessier et jumeau supérieur. 7-8, l'obturateur interne : ce muscle, à sa sortie du bassin par le trou sacro-sciatique inférieur, est reçu dans une gouttière que lui forment les muscles jumeaux. 9 et 10, les muscles jumeaux : le jumeau supérieur, 9, s'insère à l'épine sciatique et à la partie voisine de la petite échancrure sciatique ; le jumeau inférieur, 10, qui est le plus volumineux, s'insère à la partie postérieure et supérieure de la tubérosité de l'ischion, et à la face supérieure du grand ligament sacro-sciatique : tous deux viennent se terminer sur le tendon de l'obturateur interne. Quelques fibres charnues du jumeau inférieur viennent s'insérer sur le ligament orbiculaire de l'articulation coxo-fémorale. 11, le muscle carré fémoral. 12-13, tendon du muscle grand fessier. 14, portion du grand adducteur. 15, trou vasculaire. 16, le vaste externe. 17, le muscle demi-tendineux, qui s'insère à la tubérosité de l'ischion par un tendon qui lui est commun avec la longue portion du biceps. 18, longue portion du biceps fémoral. 19, tendon du muscle demi membraneux. 20, portion charnue de ce muscle, comprise entre les muscles demi-tendineux et droit interne. 21, portion du muscle grand adducteur, comprise entre les muscles droit interne et demi-tendineux. 22, le droit interne. 23-24-25, grand ligament sacro-sciatique. 26, ligament sacro-iliaque postérieur. 27, fibres ligamenteuses. 28, ligament iléo-lombaire.

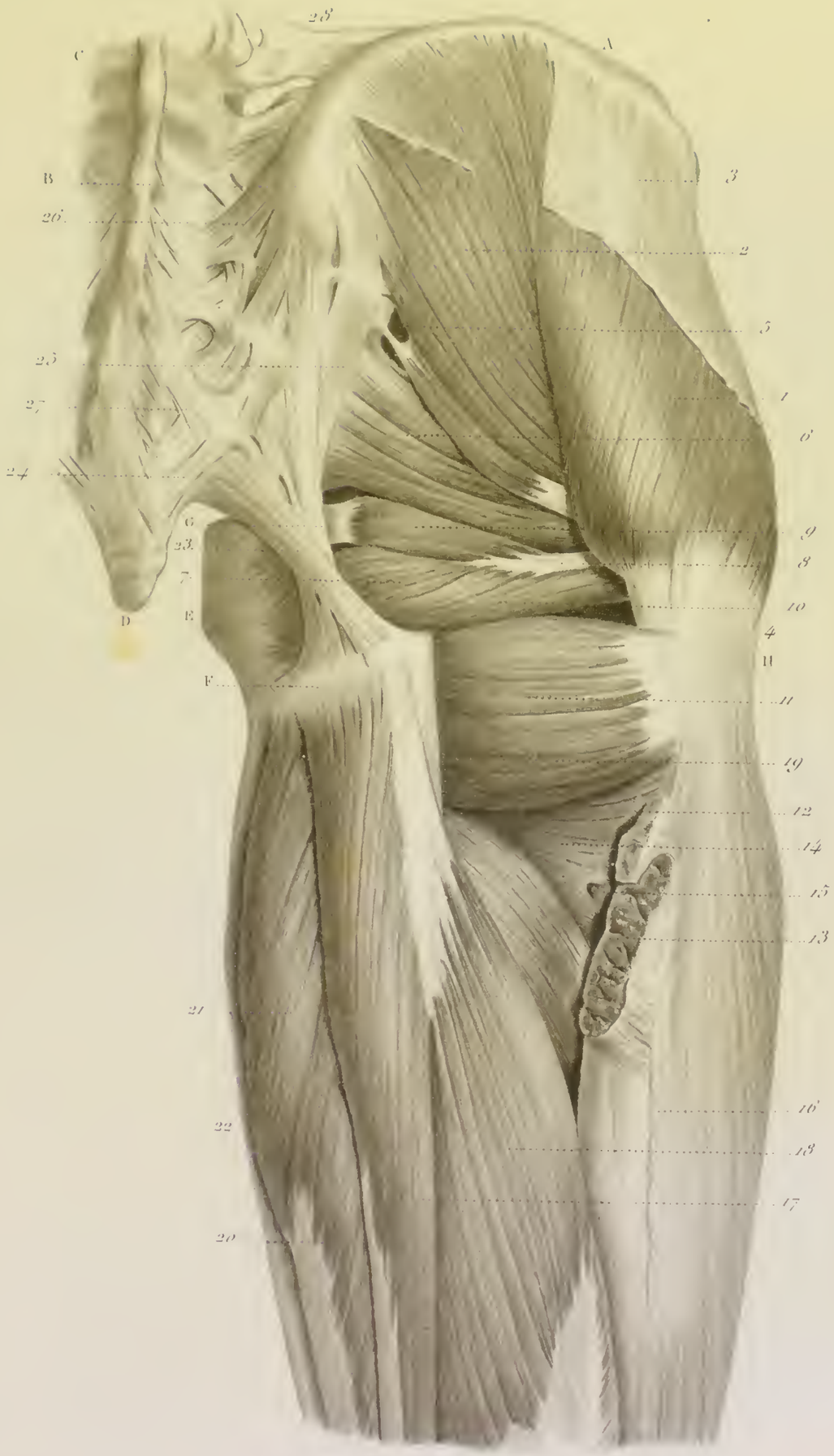

Emile Beau ad nat. del

Lemercier et Cie Imp

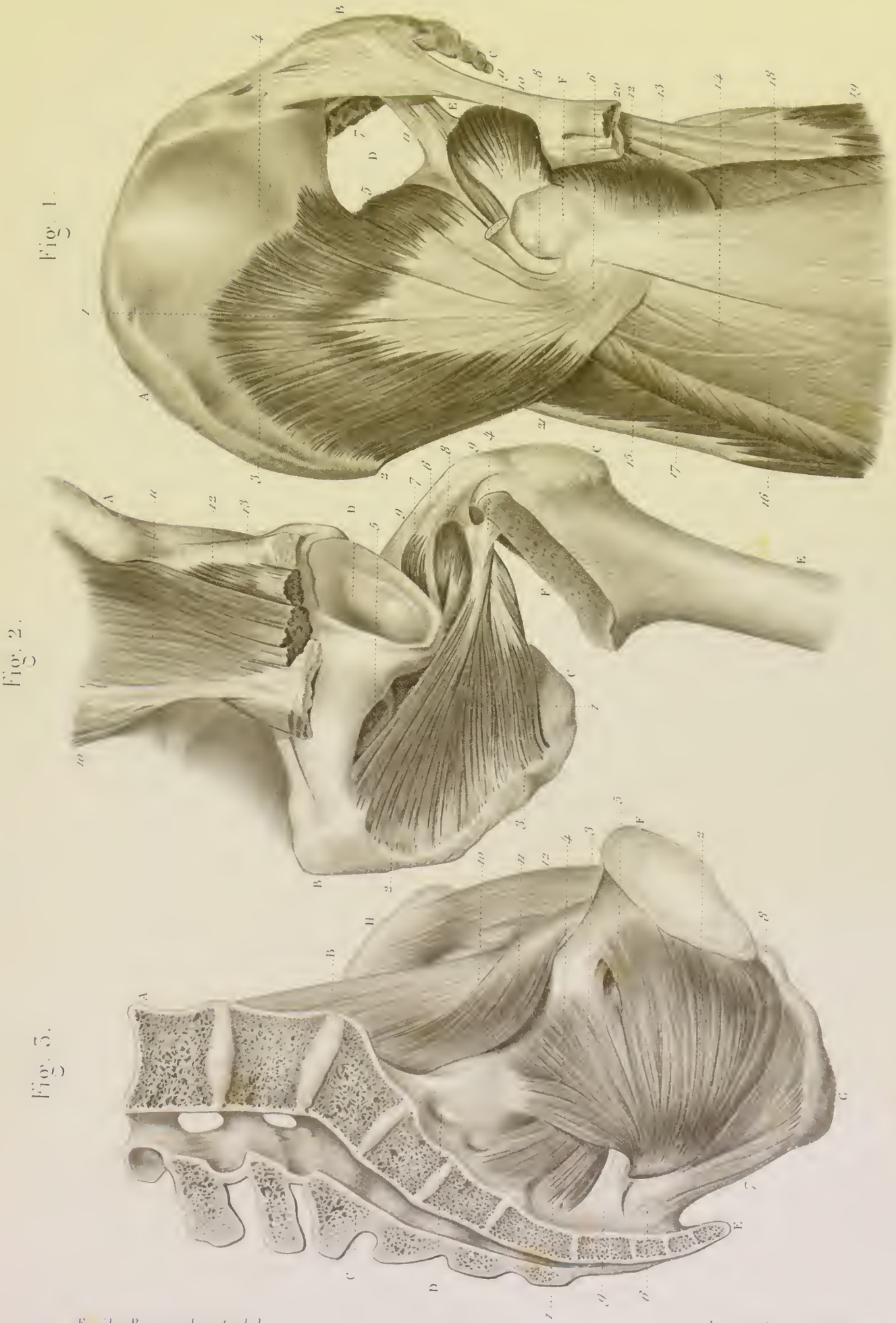

Emile Beau ad nat. del

Lemercier et Cie Imp

RÉGION PELVI-FÉMORALE.

TROISIÈME COUCHE.

Fig. 1. *a*, crête iliaque. *b*, le sacrum. *c*, le coccyx. *d*, trou sacro-sciatique supérieur. *e*, trou sacro-sciatique inférieur. *f*, grand trochanter.

1, le petit fessier. Ce muscle s'insère, 2, à la partie antérieure de la crête iliaque; 3-4, à la portion de la fosse iliaque externe, située au-dessous de la ligne demi-circulaire antérieure, et, 5, au bord de la grande échancrure sciatique. De ces différentes insertions, les fibres charnues viennent, en rayonnant, se terminer sur la face postérieure d'une aponévrose dont les fibres radiées se concentrent sur elles-mêmes, pour aller s'insérer, 6, à la face externe et au bord antérieur du grand trochanter. 7, le muscle pyramidal, coupé au niveau du trou sacro-sciatique supérieur; 8, son tendon, qui vient s'insérer au bord supérieur du grand trochanter. 9, le muscle obturateur interne et les jumeaux. 10, grand ligament sacro-sciatique. 11, petit ligament sacro-sciatique. 12, muscle carré de la cuisse. 13-14-15-16, aponévrose du vaste externe; 17, fibres charnues qui en naissent. 18, portion du grand adducteur. 19, muscle demi-membraneux. 20, tendons des muscles biceps et demi-membraneux. 21, droit antérieur.

Fig. 2. *a*, épine iliaque antérieure et supérieure. *b*, symphyse du pubis. *c*, tubérosité de l'ischion. *d*, cavité cotyloïde. *e*, le fémur. *f*, section du col à sa base. *g*, le grand trochanter.

1, l'obturateur externe. Ce muscle s'insère, 2-3, à la face antérieure du corps du pubis et de sa branche descendante; à la face antérieure de la branche ascendante de l'ischion et à l'aponévrose obturatrice. De ces insertions, les fibres charnues convergent et viennent se réunir, dans la gouttière *sous-cotyloïdienne*, en un faisceau arrondi qui contourne le col du fémur pour aller s'insérer, par un tendon, 4, dans la cavité digitale du grand trochanter. 5, trou sous-pubien. 6, tendon du muscle obturateur interne : ce tendon, sur lequel viennent se terminer les fibres charnues des muscles jumeaux supérieur, 7, et inférieur, 8, s'insère au bord supérieur du grand trochanter. 9-9, tendon du muscle pyramidal, qui s'insère au bord supérieur du grand trochanter. 10, le muscle grand psoas. 11, le muscle iliaque. 12, fibres du muscle iliaque, qui naissent du tendon du droit antérieur, 13.

Fig. 3. *a*, quatrième vertèbre lombaire. *b*, angle sacro-vertébral. *c*, première vertèbre du sacrum. *d*, trou sacré antérieur. *e*, le coccyx. *f*, symphyse du pubis. *g*, tubérosité de l'ischion. *h*, crête iliaque.

1, le pyramidal ; ce muscle s'insère, par trois ou quatre digitations, à la face antérieure du sacrum et dans le fond des gouttières qui font suite aux trous sacrés antérieurs, à la face supérieure du grand ligament sacro-sciatique, et à la partie supérieure de la grande échancrure sciatique. Ce muscle sort du bassin par le trou sacro-sciatique supérieur (*voyez* 7, fig. 1 et 6, pl. 64). 2-3-4, l'obturateur interne ; ce muscle s'insère à la face postérieure du corps du pubis et de sa branche descendante, à la face postérieure de la branche ascendante de l'ischion, au prolongement falciforme du grand ligament sacro-sciatique, à la face postérieure du ligament obturateur, à toute l'étendue de la surface quadrilatère qui sépare le trou sous-pubien de l'échancrure sciatique, et au détroit supérieur du bassin par ses fibres les plus élevées. De ces différentes insertions, les fibres charnues viennent se réunir en un faisceau étroit, 6, qui sort du bassin par le trou sacro-sciatique inférieur (*voyez* 9, fig. 1 et 7, pl. 64). 5, trou sous-pubien. 7, grand ligament sacro-sciatique : ce ligament s'insère à la lèvre interne de la tubérosité et de la branche ascendante de l'ischion, par un prolongement falciforme, 8, qui donne insertion aux fibres de l'obturateur interne. 9, petit ligament sacro-sciatique. 10, le muscle psoas. 11, faisceau interne du muscle iliaque, qui contourne le muscle psoas pour venir s'insérer sur le côté interne de son tendon. 12, faisceau externe du muscle iliaque.

RÉGION LOMBAIRE.

a, douzième vertèbre dorsale. *b*, douzième côte. *c*, face antérieure du sacrum. *d*, angle sacro-vertébral. *e*, épine iliaque antérieure et supérieure. *f*, l'os pubis. *g*, le fémur. *h*, le grand trochanter.

1, le grand psoas ; ce muscle s'insère, 2-3, sur les parties latérales du corps de la douzième vertèbre dorsale et des cinq vertèbres lombaires, à l'aide de bandelettes aponévrotiques qui viennent se fixer aux bords supérieur et inférieur du corps des vertèbres, ainsi qu'aux disques intervertébraux. Ces bandelettes, unies entre elles par une arcade fibreuse, forment avec la gouttière du corps des vertèbres, une espèce de canal qui donne passage aux vaisseaux et nerfs lombaires. Le muscle psoas s'insère, en outre, par une série de petits faisceaux aplatis, à la base des apophyses transverses des quatre premières vertèbres lombaires : souvent il atteint par son extrémité supérieure, 2', le bord inférieur de la douzième côte. Les fibres charnues, nées de cette double insertion, constituent un faisceau d'abord aplati, puis arrondi, qui longe le détroit supérieur du bassin, dont il rétrécit le diamètre transverse, et se termine par un tendon très-fort, 4, caché dans l'épaisseur du muscle, qui s'en dégage bientôt, pour recevoir par son côté externe le plus grand nombre des fibres charnues du muscle iliaque, et, par son côté interne, les fibres les plus internes de ce même muscle, réunies en un faisceau tout à fait distinct (*voyez* 11, fig. 3, pl. 65). 5-6, le muscle iliaque : ce muscle naît de la fosse iliaque interne, de la lèvre interne de la crête iliaque, de la base du sacrum, du ligament iléo-lombaire, des deux épines iliaques antérieures et de l'échancrure qui les sépare du tendon droit antérieur et du ligament orbiculaire. De ces nombreuses insertions, les fibres charnues viennent se terminer sur le tendon du psoas, 4, lequel sort du bassin entre l'épine iliaque antérieure et l'inférieure, et l'éminence iléo-pectinée, glisse sur le ligament orbiculaire, dont il est séparé par une capsule synoviale, et vient s'insérer, 7, au petit trochanter. La portion antérieure du muscle iliaque qui constitue un muscle souvent distinct s'insère isolément, 7', à la ligne oblique étendue du petit trochanter à la ligne âpre. 8, le petit psoas : ce muscle, né des parties latérales du corps de la douzième vertèbre dorsale et des deux premières vertèbres lombaires, 9, se termine par un tendon, 10, qui vient s'insérer à l'éminence iléo-pectinée, en envoyant par son bord antérieur, 11, un prolongement aponévrotique qui recouvre le tendon commun des muscles psoas et iliaque. Ce petit muscle manque souvent. 12, le muscle carré des lombes. 13, le muscle obturateur externe. 14, le muscle carré de la cuisse. 15, tendon du droit antérieur. 16, le muscle pyramidal. 17, le muscle obturateur interne. 18, petit ligament sacro-sciatique. 19 et 20, piliers du diaphragme.

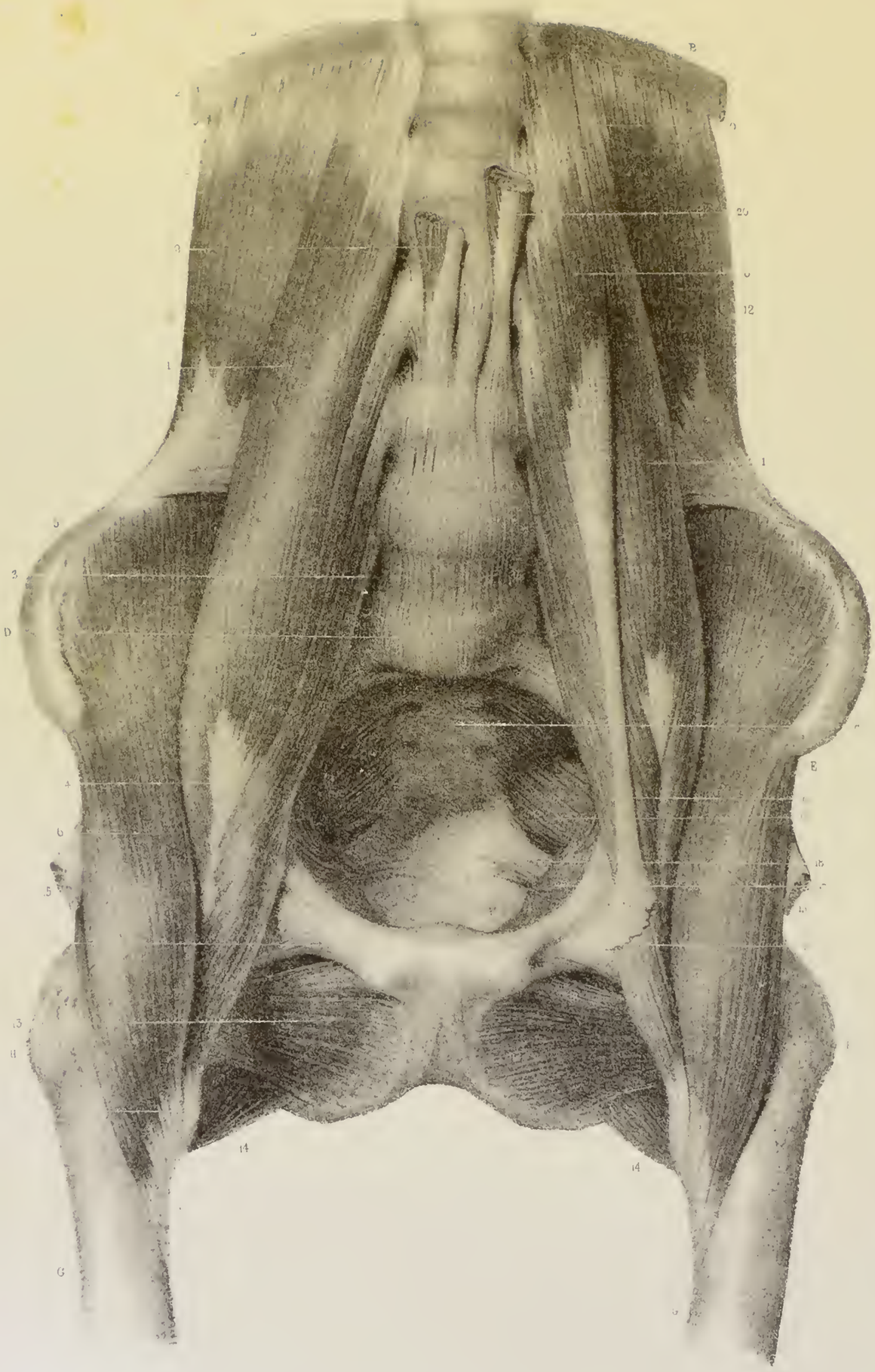
B
20
12
1
5
3
D
E
4
6
15
5
13
11
14
14
G

Fig. 1.

Fig. 2.

E. Beau ad nat. del.

Lemercier et Cie Imp.

RÉGION FÉMORALE ANTÉRIEURE.

PREMIÈRE COUCHE.

a, crête iliaque. *b*, symphyse du pubis. *c*, tubérosité de l'ischion. *d*, la rotule.

1, muscle du *fascia-lata*. 2-3-4, muscle droit antérieur. 5, le couturier : ce muscle naît par un tendon très-court, 6, de l'épine iliaque antérieure et supérieure, de l'échancrure subjacente et d'une cloison fibreuse qui lui est commune avec le muscle du fascia-lata ; de là il descend obliquement de dehors en dedans et d'avant en arrière, gagne la partie postérieure du condyle interne du fémur, qu'il contourne d'arrière en avant, 7, pour venir s'insérer, par un tendon large et aplati, 8, à la lèvre interne de la crête du tibia, au-devant des tendons des muscles demi-tendineux et grêle interne, auxquels il s'unit pour constituer la *patte d'oie*. Ce muscle émet par son bord antérieur, au niveau du condyle interne du fémur, une large expansion aponévrotique, qui recouvre la partie interne de l'articulation du genou, la rotule et le ligament rotulien ; de son bord inférieur part une autre expansion aponévrotique, qui concourt à former l'aponévrose jambière. 9, portion interne de l'aponévrose fémorale, dont les fibres verticales s'entre-croisent avec celles du tendon du muscle couturier. 10, le muscle pectiné. 11, le muscle psoas. 12, le muscle iliaque : ces deux muscles réunis, 13, s'enfoncent à la partie supérieure de la cuisse, dans un espace triangulaire formé en dedans par le muscle pectiné, en dehors par les muscles couturier et droit antérieur. 14, le muscle moyen adducteur, ou adducteur superficiel ; 15, son insertion, par un tendon très-fort, à la face antérieure du corps du pubis. 16, le droit interne ; ce muscle s'insère, par une aponévrose mince, 17, à la face antérieure du corps et de la branche descendante du pubis. De cette insertion, les fibres charnues viennent se terminer sur le bord antérieur du tendon, 18, qui règne depuis longtemps sur le bord postérieur du muscle : ce tendon contourne le condyle interne du fémur en arrière du tendon du couturier, au-dessus du tendon du demi-tendineux, auxquels il s'unit pour venir s'insérer à la crête de tibia. 19, le demi-membraneux ; 20, son tendon. 21, le demi-tendineux ; 21', son tendon, qui s'unit aux tendons des muscles couturier et droit interne. 22, portion du grand adducteur vue entre les muscles droit interne et demi-membraneux. 22, paroi antérieure du canal qui renferme les vaisseaux fémoraux. 23, le vaste externe. 24, le vaste interne. 25, le muscle obturateur interne.

DEUXIÈME COUCHE.

Fig. 2. *a*, crête iliaque. *b*, angle sacro-vertébral. *c*, trous sacrés antérieurs. *d*, symphyse du pubis. *e*, tête du fémur. *f*, tubérosité de l'ischion. *g*, la rotule.

1, le droit antérieur : ce muscle naît par deux tendons, dont l'un, *direct*, 2-3, s'insère à l'épine iliaque antérieure et inférieure, et dont l'autre, *réfléchi*, se contourne d'avant en arrière, pour venir s'insérer au sourcil de la cavité cotyloïde (*voy.* 13, fig. 2, pl. 68). Ces deux tendons réunis s'épanouissent en une aponévrose qui recouvre la partie supérieure du muscle et s'enfonce dans son épaisseur. Les fibres charnues, nées de cette aponévrose, se portent obliquement en bas et en arrière, les internes de dehors en dedans, les externes de dedans en dehors : toutes viennent se terminer sur la face antérieure d'une aponévrose très-forte qui occupe les deux tiers inférieurs de la face postérieure du muscle. Cette aponévrose, 4, s'unit aux aponévroses des muscles vaste interne et externe. 5, le muscle vaste externe. 6-6-7, le muscle vaste interne. 8, petite portion du muscle iliaque, recouverte par le tendon du droit antérieur. 9, tendon des muscles psoas et iliaque réunis. 10-11-12, le muscle pectiné. 13-14-15, le muscle moyen adducteur ou adducteur superficiel. 16-17, le muscle petit adducteur ou adducteur profond, recouvert par le précédent dans une grande partie de son étendue. 18-19-20, portion inférieure du muscle grand adducteur. 21, une lame fibreuse étendue du tendon du grand adducteur au muscle vaste interne, forme la paroi antérieure d'un canal qui renferme les vaisseaux fémoraux. 22, ouverture qui donne passage à un nerf. 23-23, tendon du demi-membraneux. 24, tendon du couturier. 25, tendon du droit interne. 26-27, tendon du demi-tendineux. 28, bord antérieur du moyen fessier. 29, le pyramidal. 30, l'obturateur interne. 31, grand ligament sacro-sciatique. 32, petit ligament sacro-sciatique.

RÉGION FÉMORALE ANTÉRIEURE.

TROISIÈME COUCHE.

Fig. 1. *a*, crête iliaque. *b*, épine iliaque antérieure et supérieure. *c*, symphyse du pubis. *d*, tubérosité de l'ischion. *e*, col du fémur. *f*, grand trochanter.

1-2-3-4-5-6, le muscle triceps fémoral, vu par sa face antérieure. Ce muscle est composé de deux portions, qui portent les noms de *vaste externe*, *vaste interne;* 1-2, le vaste externe; 3-4-5-6, le vaste interne. La portion moyenne, 3, qui constitue le *crural* des auteurs, fait partie du vaste interne. Le droit antérieur, 7, dont le tendon rotulien se confond avec celui des muscles vaste interne et externe, a été considéré avec raison comme la portion moyenne du triceps fémoral. Le muscle vaste interne, en partie recouvert par le vaste externe, s'insère à la lèvre interne de la ligne âpre du fémur, par une aponévrose qui s'unit à celle des muscles adducteurs (*voy.* 6-6, fig. 2, pl. 67). Un grand nombre de fibres charnues naissent encore d'une crête étendue de la partie antérieure du col du fémur à la ligne âpre, et des faces antérieure et externe de cet os (*voy.* 2, fig. 3). Nées de ces diverses insertions, les fibres charnues viennent se terminer sur la face postérieure d'une aponévrose très-épaisse qui s'unit à celle du muscle vaste interne. 8, tendon du droit antérieur. 9, extrémité inférieure du couturier. 10, aponévrose fascia-lata. 11, tendon des muscles psoas et iliaque.

Fig. 2. *a*, crête iliaque. *b*, épine iliaque antérieure et supérieure. *c*, tubérosité de la crête iliaque. *d*, le sacrum. *e*, le coccyx. *f*, tête du fémur. *g*, le grand trochanter. *h*, la rotule.

1' le muscle vaste externe, vu par sa face latérale externe. Ce muscle s'insère, 2, à la face externe du grand trochanter; 3, à la partie antérieure de cette éminence et à la base du col. Il s'insère, en outre, à l'empreinte rugueuse qui descend du grand trochanter vers la ligne âpre, et à la lèvre externe de cette ligne âpre, dans toute son étendue. Ces insertions ont lieu par des faisceaux fibreux qui s'épanouissent sur les faces postérieure et externe du muscle en une aponévrose très-épaisse. Cette aponévrose présente à sa partie supérieure, pour recevoir le tendon du muscle petit fessier, 4, qui lui fournit une expansion, une ouverture bridée en avant et en bas par des fibres curvilignes, 5. Les fibres charnues, 6-6', nées de la face profonde de l'aponévrose, viennent se terminer, en suivant différentes directions, sur une aponévrose de terminaison qui s'unit à celle du muscle vaste interne. Les fibres les plus inférieures du muscle, nées de la cloison fibreuse, 7', qui le sépare de la courte portion du biceps, se réunissent en deux faisceaux distincts, 7 et 8, qui viennent s'insérer, par des fibres aponévrotiques, 9, au bord externe de la rotule. 10, aponévrose fascia-lata. 11, le droit antérieur, qui s'insère, par son tendon direct, 12, à l'épine iliaque antérieure et inférieure, et par son tendon réfléchi, 13, au sourcil de la cavité cotyloïde. 14, ligament latéral externe, 15, tendon du biceps. 16, jumeau externe.

Fig. 3. *a*, tête du fémur. *b*, le col. *c*, le grand trochanter.

1-1-2, le vaste interne, isolé du vaste externe. 3, insertion du vaste externe à la base du grand trochanter. 4, tendon du grand fessier.

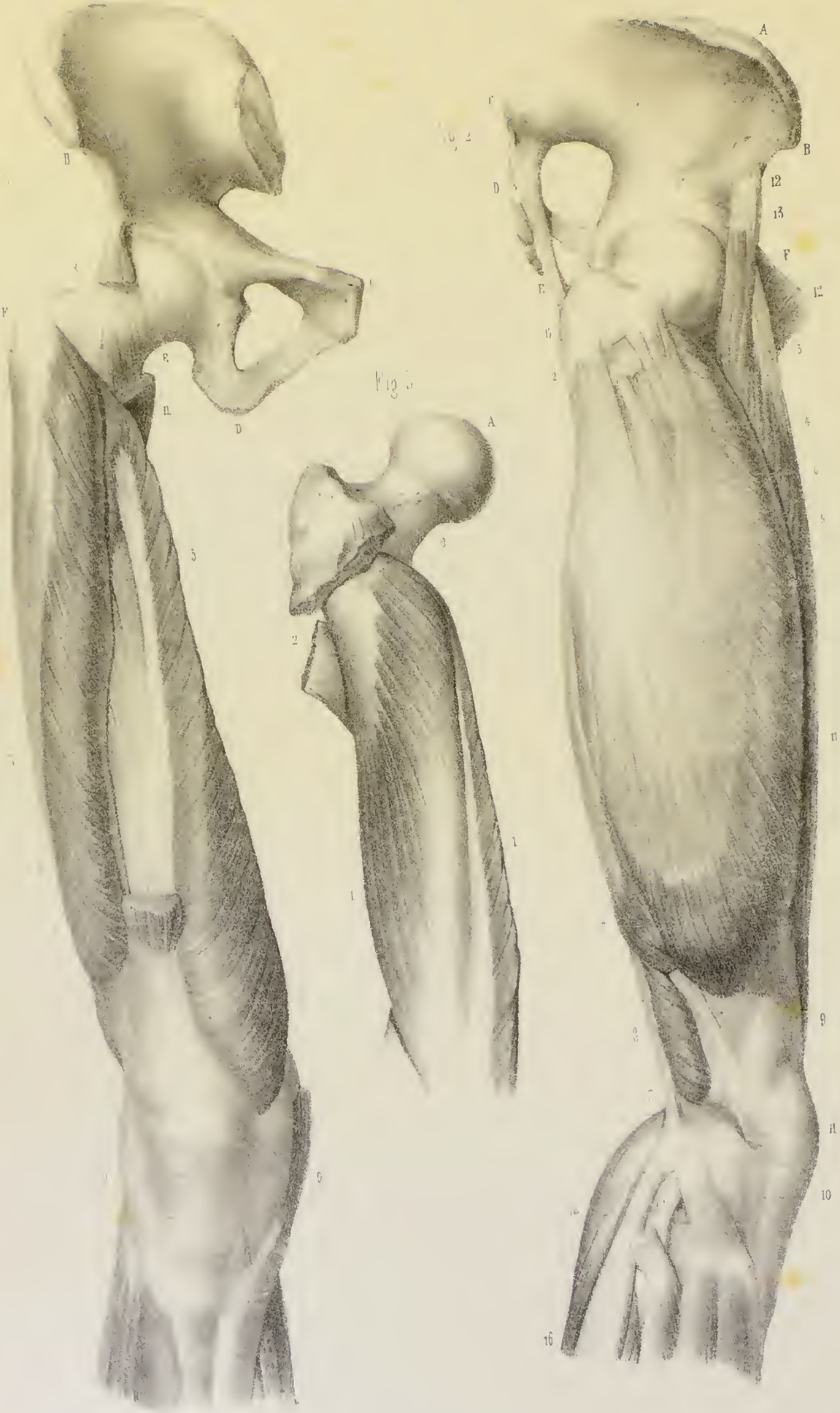
Fig. 5
A
B
C
D
E
F
G
1
2
3
4
5
6
7
8
9
10
11
12
13
14
16

Emile Beau ad naturam del

Offic litho Lemercier

RÉGION FÉMORALE POSTÉRIEURE.

PREMIÈRE COUCHE.

Fig. 1. *a*, symphyse du pubis. *b*, tubérosité sciatique. *c*, épine sciatique. *d*, grand trochanter. *e*, milieu de l'espace poplité.

1, le muscle carré fémoral. 2-3-4-5-6, le biceps divisé en deux portions : la portion ischiatique ou *longue portion*, 2, s'insère à la partie externe de la tubérosité sciatique par un tendon, 3, qui lui est commun avec le muscle demi-tendineux. Nées de la face antérieure et du bord externe de ce tendon, les fibres charnues se portent en bas et en dehors pour venir se terminer sur une aponévrose, 5, qui reçoit par sa face antérieure les fibres charnues de la *courte portion*, 4 (*voyez* 15-16, fig. 2). Cette aponévrose de terminaison occupe les deux tiers de la face postérieure du muscle, se rétrécit en concentrant ses fibres, et constitue un tendon très-épais, 6, qui contourne le condyle externe du fémur pour aller s'insérer à la tête du péroné et à la tubérosité externe du tibia (*voyez* pl. 74). 7, le demi-tendineux : ce muscle s'insère à la tubérosité sciatique, 8, par un tendon qui lui est commun avec la longue portion du biceps ; il naît aussi directement de cette tubérosité par quelques fibres charnues. De cette insertion, le demi-tendineux descend obliquement de dehors en dedans, et se termine par un tendon long et grêle, 9, qui contourne la tubérosité interne du tibia pour aller s'insérer à la tubérosité antérieure de cet os (*voyez* pl. 75). 10-10'-11-12, le muscle demi-membraneux recouvert dans une grande partie de son étendue par les muscles biceps et demi-tendineux. 13-13, portion du muscle troisième adducteur comprise entre les muscles demi-tendineux, demi-membraneux et droit interne. 14 14, muscle droit interne dont le tendon, 15, contourne la tubérosité interne du fémur pour venir s'insérer à la crête du tibia. 16-16, le muscle couturier. 17-17, autre portion du troisième adducteur comprise entre les muscles biceps, carré fémoral et vaste externe. 18-18, tendon du grand fessier. 19-19, le muscle obturateur interne. 20-21, les jumeaux pelviens. 22, le pyramidal. 23, le moyen fessier. 24-24'-24'', le muscle vaste externe. 25, cloison intermusculaire externe. 26-27, les muscles jumeaux. 28, le muscle plantaire grêle.

DEUXIÈME COUCHE.

Fig. 2. *a*, symphyse du pubis. *b*, tubérosité sciatique. *c*, portion du fémur qui répond à l'espace poplité.

1, le carré fémoral. Ce muscle s'insère à la tubérosité et à la branche ascendante de l'ischion au-devant des muscles demi-membraneux et troisième adducteur. De cette double insertion, les fibres charnues se portent horizontalement en dehors, et se terminent à la partie inférieure du bord postérieur du grand trochanter et à la ligne qui s'étend du grand au petit trochanter. 2-3-4-5-6-7-8-9, le demi-membraneux : ce muscle est comme formé de deux muscles emboîtés l'un dans l'autre et disposés en sens inverse. Le faisceau supérieur, 2, mince et allongé, se termine par un tendon, 3, qui descend vers la tubérosité interne du tibia en donnant naissance, par son côté externe, aux fibres du faisceau inférieur. 4-5-6, le faisceau inférieur est volumineux et arrondi ; ses fibres charnues, nées du tendon du faisceau supérieur, se terminent successivement sur la face antérieure d'un tendon, 7, d'abord caché dans leur épaisseur, qui s'en dégage, 8, et va s'insérer à la tubérosité de l'ischion, 9, au-devant des muscles biceps et demi-tendineux. Ce tendon très-épais donne naissance, par son côté interne, aux fibres charnues du faisceau supérieur ; immédiatement au-dessus de la tubérosité de l'ischion, il fournit une lame aponévrotique qui se partage en deux feuillets dans l'intervalle desquels sont reçues les fibres les plus élevées du faisceau supérieur. 10-11, le muscle troisième adducteur recouvert par le demi-membraneux. 12-12, le droit interne, qui se termine par un tendon long et grêle, 13, situé derrière le condyle interne du fémur, entre le muscle couturier, 14, et le tendon du demi-membraneux. 15-16, portion fémorale ou courte portion du biceps : ce faisceau, né de la plus grande partie de la lèvre externe de la ligne âpre du fémur et de la cloison intermusculaire externe, se termine sur un tendon, 17, qui lui est commun avec la longue portion, 18. 19-20, les muscles jumeaux. 21, le plantaire grêle. 21', le pyramidal. 22-23-24, l'obturateur interne et les jumeaux pelviens.

RÉGION FÉMORALE INTERNE.

PREMIÈRE COUCHE.

Fig. 1. *a*, épine iliaque antérieure et supérieure. *b*, symphyse du pubis. *c*, capsule fibreuse de l'articulation coxo-fémorale. *d*, grand trochanter. *e*, la rotule.

1, le pectiné. Ce muscle s'insère par de courtes fibres aponévrotiques, 2, à l'épine du pubis, à la crête iléo-pectinée, à la surface triangulaire située au-devant de cette crête, et à une lame aponévrotique qui se continue avec le ligament de Gimbernat. Nées de ces nombreuses insertions, les fibres charnues constituent un faisceau aplati qui se porte en arrière et en dehors, se contourne sur lui-même au niveau du petit trochanter et vient s'insérer par une aponévrose, 3, à la crête qui descend du petit trochanter à la ligne âpre. 4, adducteur superficiel de la cuisse ou moyen adducteur : ce muscle, situé sur le même plan que le pectiné, auquel il est le plus souvent intimement uni, s'insère, 5, à l'épine et à la face antérieure du corps du pubis par un tendon étroit et aplati qui s'épanouit en aponévrose. Les fibres charnues nées de cette aponévrose se portent en arrière en dehors pour venir se terminer par une lame aponévrotique, 6-7-7, à la partie moyenne de la ligne âpre du fémur, entre le muscle vaste interne qui est en avant, et le muscle troisième adducteur qui est en arrière. 7', portion du muscle adducteur profond vue entre les muscles pectiné et adducteur superficielle. 8-8, ouvertures qui donnent passage à des vaisseaux. 9, tenden de la longue portion du grand adducteur séparé du muscle vaste interne, auquel il est uni par une expansion fibreuse, 10-10. 11, ouverture qui donne passage aux vaisseaux fémoraux. 12, trou vasculaire. 13, tendon des muscles psoas et iliaque réunis. 14-15, faisceau charnu formé par les fibres les plus profondes du vaste interne : ce faisceau, complétement distinct du corps de ce muscle, va s'épanouir, 16, sur la partie supérieure de la synoviale du genou. 17-18, tendon du muscle triceps fémoral.

DEUXIÈME COUCHE.

Fig. 2. *a*, épine iliaque antérieure et supérieure. *b*, symphyse du pubis. *c*, capsule fibreuse de l'articulation coxo-fémorale. *d*, grand trochanter. *e*, condyle externe du fémur. *f*, condyle interne.

1, muscle obturateur externe. 2-2', adducteur profond de la cuisse ou petit adducteur. Ce muscle s'insère, 3, par de courtes fibres aponévrotiques à la face antérieure du corps et de la branche descendante du pubis. Nées de cette insertion, les fibres charnues se partagent en deux faisceaux qui se portent en bas, en arrière et en dehors, pour venir s'insérer, 4-5-5', par une lame aponévrotique à l'interstice de la ligne âpre du fémur. 6-6, ouvertures qui donnent passage à des vaisseaux. 7, petite portion du grand adducteur vue entre les deux faisceaux du petit adducteur. 8, portion du muscle carré fémoral comprise entre les muscles obturateur externe et petit adducteur. 9, insertions du muscle pectiné qui font suite à celles du muscle adducteur superficiel. 10, aponévrose d'insertion du muscle adducteur superficiel. 11-12, portion moyenne du grand adducteur. 13-13, tendon de la longue portion du grand adducteur qui s'unit par une expansion fibreuse, 14-14, à l'aponévrose du vaste externe.

Fig. 2
Fig. 1

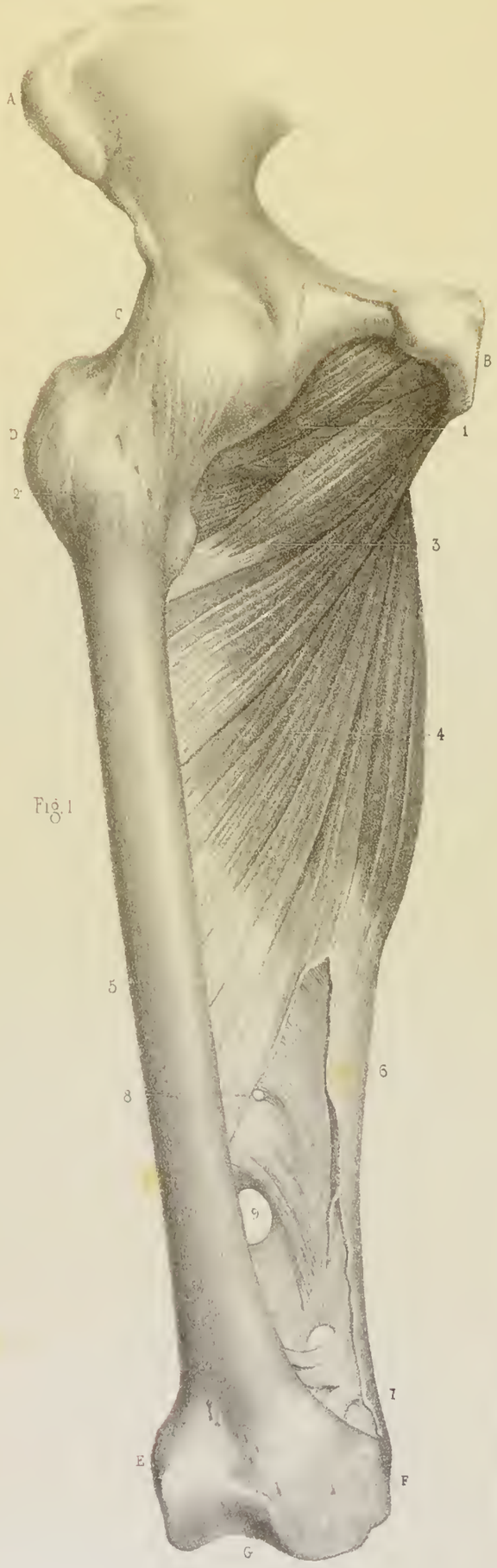

Fig. 1

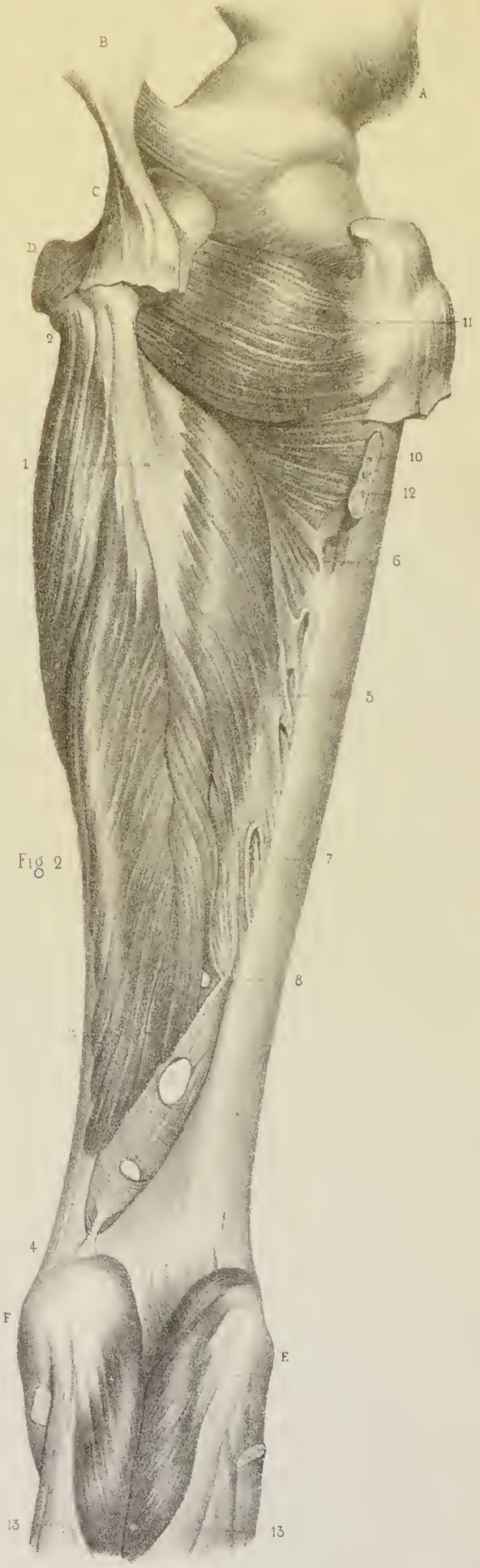

Fig 2

Emile Beau ad naturam &c.

Offic Litho Auguste Bry

RÉGION FÉMORALE INTERNE.

TROISIÈME COUCHE.

Fig. 1. *a*, crête iliaque. *b*, symphyse du pubis. *c*, articulation coxo-fémorale. *d*, grand trochanter. *e*, condyle interne. *f*, condyle externe. *g*, poulie fémorale.

1, le muscle obturateur externe. 2, le muscle carré de la cuisse. 3-4-5-6-7, le muscle troisième adducteur ou grand adducteur, vu par sa face antérieure. Ce muscle est formé de trois portions ; la portion supérieure ou courte portion, 3, est située au-devant de la portion moyenne, dont elle est presque toujours distincte : les fibres charnues dont elle se compose naissent de la branche descendante du pubis, et se dirigent à peu près horizontalement en dehors, pour venir s'insérer au quart supérieur de l'interstice de la ligne âpre et à l'empreinte rugueuse qui monte de cette ligne à la base du grand trochanter. 4, portion moyenne du grand adducteur, qui va s'insérer, 5, aux trois quarts inférieurs de l'interstice de la ligne âpre. La portion inférieure ou longue portion, 6, s'insère à un tubercule du condyle interne du fémur, par un tendon, 7, qui s'unit intimement au muscle vaste interne. Ces deux dernières portions sont séparées par une ouverture, 9, qui donne passage aux vaisseaux fémoraux. 8, petit trou vasculaire.

Fig. 2. *a*, l'os iliaque. *b*, ligament sacro-sciatique. *c*, tubérosité de l'ischion. *d*, symphyse du pubis. *e*, grand trochanter. *f*, condyle interne. *g*, condyle externe.

1-2-3-4, le muscle grand adducteur vu par sa face postérieure. 3, portion inférieure ou longue portion. 5, portion moyenne. Ces deux portions du grand adducteur s'insèrent, par un tendon commun, 1, à la partie inférieure de la tubérosité de l'ischion ; 2, et à la lèvre externe de la branche ascendante de cet os. Les fibres charnues, nées de cette double insertion, se partagent en deux ordres : les unes, obliques de dehors en dedans, constituent la longue portion du muscle, et viennent s'insérer, par un tendon très-fort, à un tubercule situé sur la partie postérieure et supérieure du condyle interne ; les autres, obliques de dedans en dehors, constituent la portion moyenne du muscle, et viennent s'insérer à l'interstice de la ligne âpre par une aponévrose qui présente plusieurs ouvertures, 6, 7, 8, pour le passage des artères perforantes. 9, ouverture qui donne passage aux vaisseaux fémoraux. 10, fibres charnues qui appartiennent à la portion supérieure du grand adducteur. 11, le muscle carré. 12, tendon du grand fessier. 13-13, les muscles jumeaux.

RÉGION ANTÉRIEURE DU GENOU.

PREMIÈRE COUCHE.

1, le droit antérieur; 2, son tendon rotulien. 3 et 4, extrémité inférieure des muscles vastes interne et externe. La couche charnue la plus superficielle de ces deux muscles fournit une expansion aponévrotique dont les fibres entre-croisées recouvrent la rotule et le tendon du droit antérieur. 5, aponévrose du fascia-lata. Cette aponévrose, qui constitue un ligament latéral externe superficiel extrêmement fort, se divise en deux feuillets : le feuillet profond, 6, s'unit intimement au tendon du muscle vaste externe; le feuillet superficiel, 7-8, recouvre la rotule, le ligament rotulien, le côté interne de l'articulation, et se termine sur la tubérosité interne du tibia en se confondant avec l'expansion aponévrotique, 9 10, fournie par le muscle couturier : c'est entre ces deux feuillets que se développe la bourse muqueuse anti-rotulienne, 11-11. le muscle couturier, qui s'insère à la crête du tibia par un tendon large et aplati, 12-13. 14, le jambier antérieur. 15, l'extenseur commun des orteils. 16, le long péronier latéral. 17, le jumeau externe. 18, le jumeau interne. 19, le soléaire.

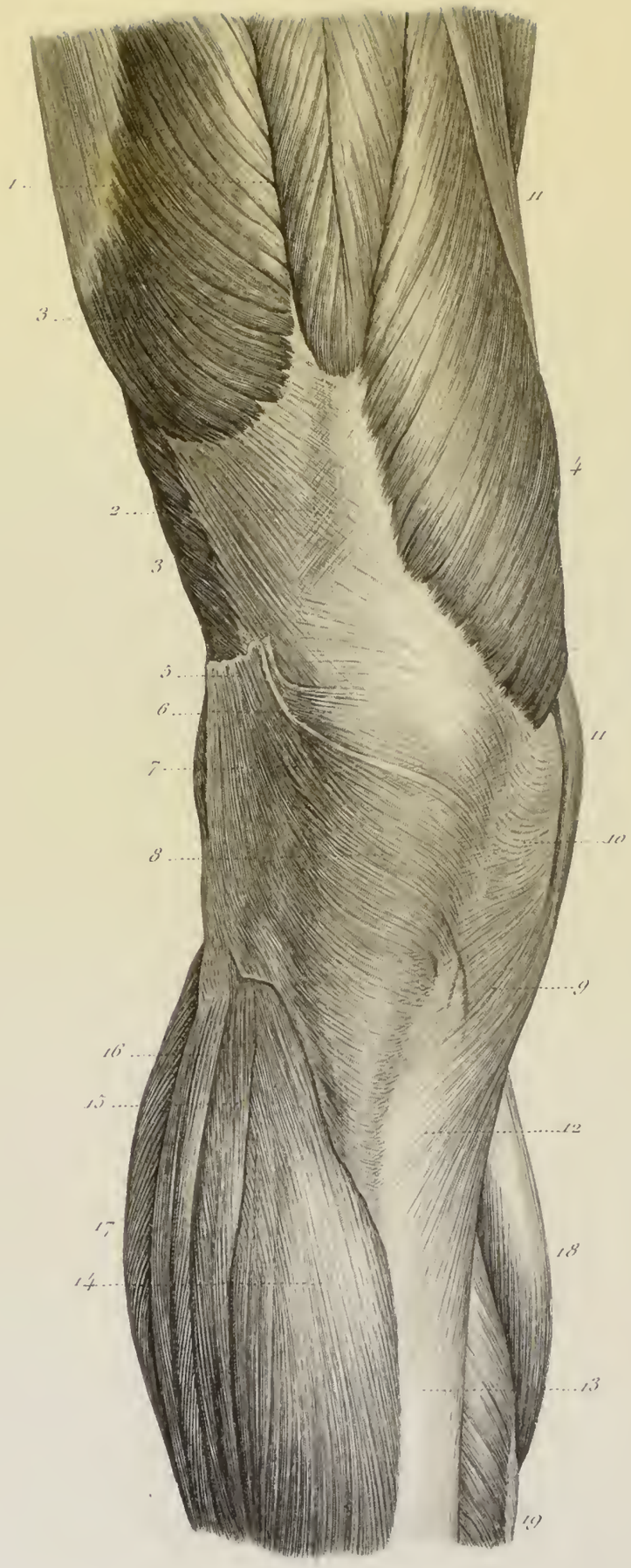

Emile Beau ad nat. del

Lemercier et Cie Imp.

RÉGION POSTÉRIEURE DU GENOU.

PREMIÈRE COUCHE.

1-2, le muscle couturier. 3-4, le muscle droit interne. 5-6, le muscle demi-tendineux. 7-7'-7''-8, le muscle demi-membraneux. Tous ces muscles se réfléchissent d'arrière en avant sur le condyle interne du fémur, 9, pour aller s'insérer : le demi-membraneux, à la tubérosité interne du tibia; le couturier, le droit interne et le demi-tendineux, à la tubérosité antérieure du tibia et à la lèvre interne de la crête de cet os. 10, longue portion du biceps ; 10', courte portion de ce muscle : ces deux portions se réunissent en un tendon commun, 11, qui contourne le condyle externe du fémur pour aller s'insérer à la tête du péroné et à la tubérosité antérieure du tibia. 12-12'-12'', le vaste externe, séparé de la courte portion du biceps par une cloison fibreuse, 13-13, 14-14, muscle jumeau interne. 15-15, muscle jumeau externe. 16, muscle plantaire grêle. 17, milieu de l'espace poplité : cet espace, qui a la forme d'un losange, est d'une étendue proportionnelle au développement des muscles qui le circonscrivent, et en particulier du muscle demi-membraneux qui peut être assez volumineux pour le combler à peu près entièrement. L'espace poplité est circonscrit en haut et en dehors par le muscle biceps, en haut et en dedans par les muscles demi-tendineux et demi-membraneux, en bas et en dehors par les muscles plantaire grêle et jumeau externe, en bas et en dedans par le jumeau interne.

RÉGION EXTERNE DU GENOU.

1-2-3, le vaste externe. Ce muscle, à la partie inférieure de la cuisse, est partagé en trois faisceaux : les deux faisceaux postérieurs, 2-3, séparés du faisceau antérieur par un sillon profond, naissent de la cloison intermusculaire externe, 4-5, et se terminent par une aponévrose très-épaisse, 6, qui s'insère au côté externe de la rotule. Un faisceau fibreux, 7-7, détaché du tendon du droit antérieur, recouvre en dehors de la rotule la capsule synoviale de l'articulation, et se termine à la tubérosité externe du tibia. 8-9, feuillet profond de l'aponévrose fascia-lata, dont le feuillet superficiel, 10, a été complétement détaché. Ce feuillet profond, qui s'insère, 11-12, aux tubérosités externe et antérieure du tibia, s'unit intimement au ligament externe de la rotule, 13, qu'il concourt à former, et fournit un trousseau fibreux, 14, qui s'épanouit sur la partie externe de la capsule synoviale de l'articulation. 15-15', le muscle biceps, dont le tendon, 16, s'insère, 17, à la tête du péroné et à la tubérosité externe du tibia : ce tendon envoie une expansion dans l'aponévrose jambière, 18. 19, muscle jumeau externe. 20, muscle soléaire.

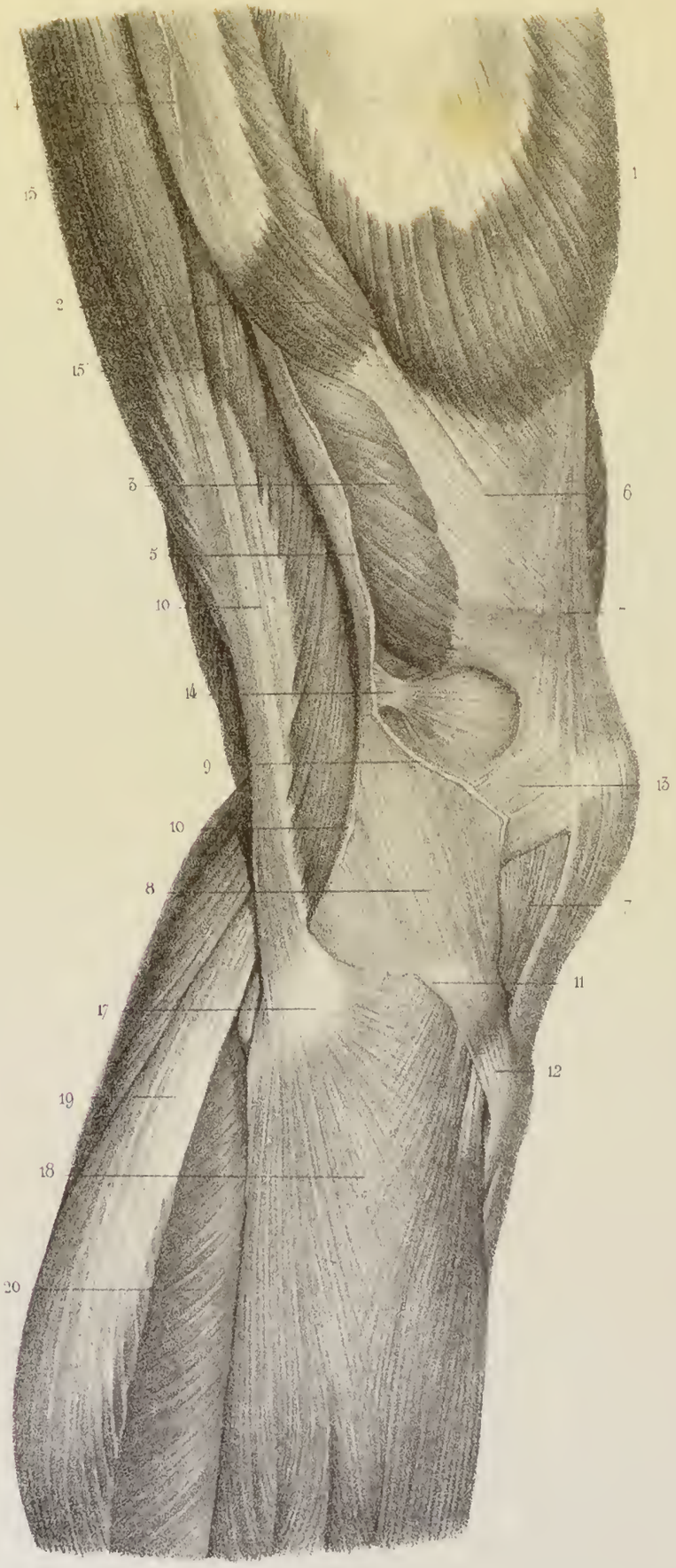

Emile Beau ad naturam del.

Offic. litho. Lemercier

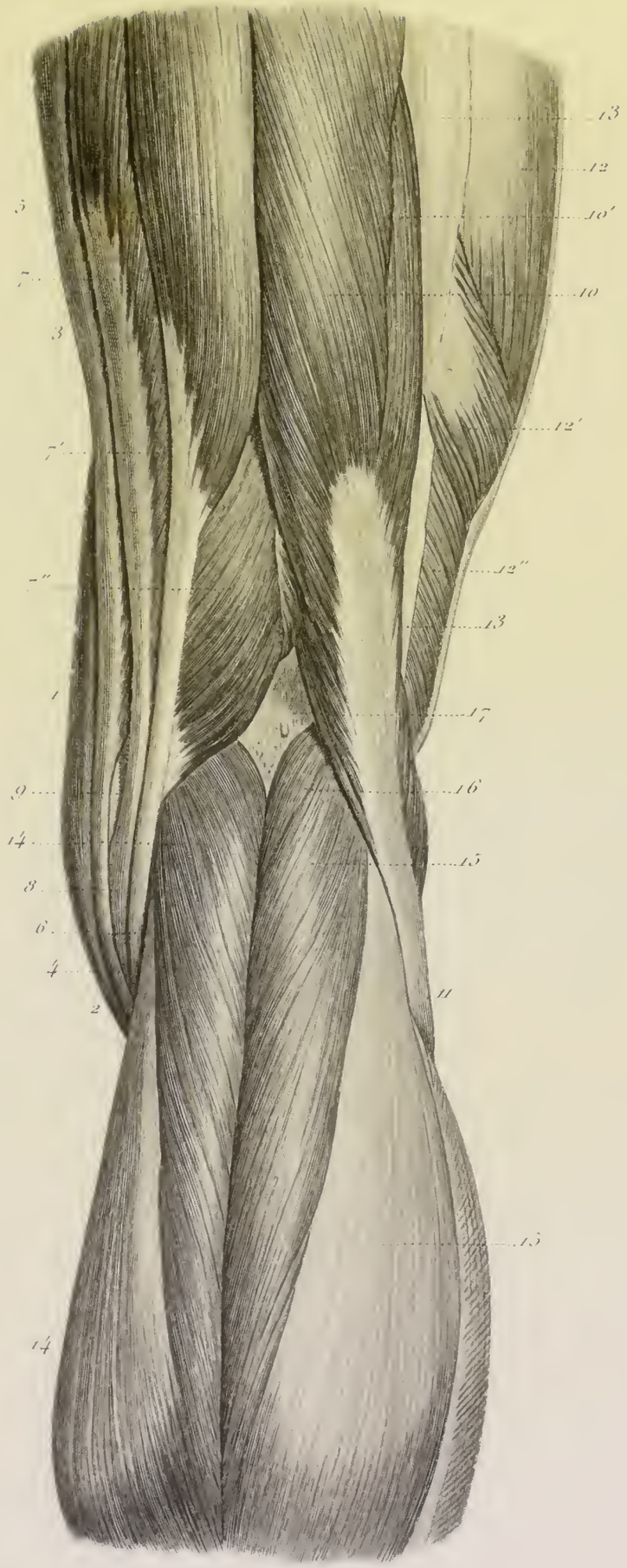
13
12
5
10'
7
10
3
12'
7'
12''
2''
13
1
17
9
16
14
15
8
6
4
11
2
15
14

Pl. 75. Tome I.

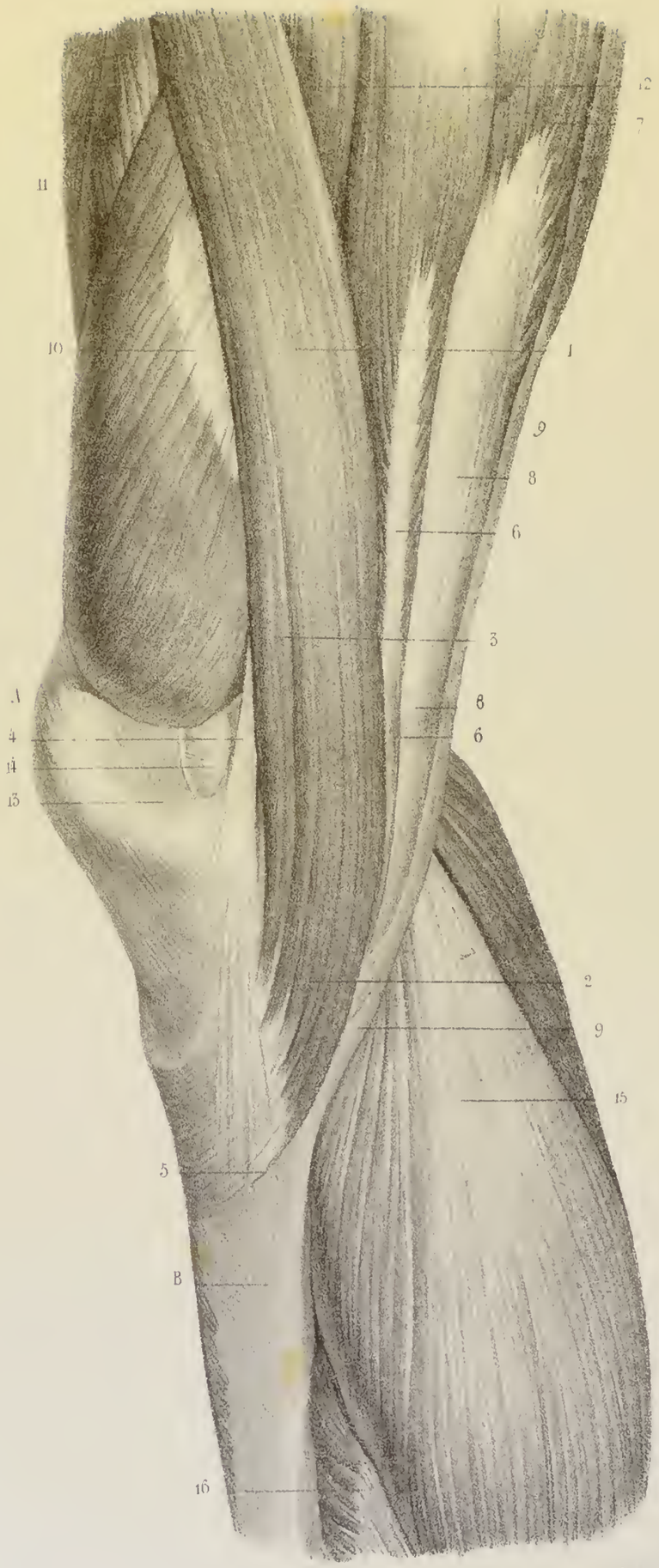

Emile Beau ad naturam del

Oilic lytho Lemercier

RÉGION INTERNE DU GENOU.

a, la rotule. *b*, face interne du tibia.

1, le couturier. Ce muscle est divisé, vers la partie inférieure de la cuisse, en deux faisceaux : le faisceau postérieur, 2, large et épais, contourne d'arrière en avant le condyle interne du fémur pour aller s'insérer à la lèvre interne de la crête du tibia, au-devant des muscles droit interne et demi-tendineux auxquels il s'unit. De son bord inférieur part une expansion aponévrotique qui concourt à former l'aponévrose jambière. Le faisceau antérieur, 3, se termine par une large expansion aponévrotique qui recouvre le côté interne de l'articulation du genou. 4-5, portion de l'aponévrose fémorale dont les fibres verticales s'entre-croisent avec celles du tendon du couturier pour aller se jeter dans l'aponévrose jambière. 6-6, tendon du droit interne : ce tendon, d'abord situé entre le muscle couturier et le tendon du demi-membraneux, contourne la tubérosité interne du tibia, et vient se placer derrière le tendon du couturier, au-dessus du tendon du muscle tendineux, auxquels il s'unit pour constituer la *patte d'oie*. 7, le muscle demi-membraneux, dont le tendon, large et épais, 8-8, descend entre les muscles droit interne et demi-tendineux pour venir s'insérer à la tubérosité interne du tibia. 9-9, tendon du demi-tendineux qui contourne la tubérosité interne du tibia, et se porte horizontalement en avant pour aller s'insérer à la tubérosité antérieure du tibia, derrière le muscle couturier, le long du bord inférieur du tendon du droit interne, auxquels il est uni. Du bord inférieur de ce tendon part une expansion aponévrotique qui va se jeter dans l'aponévrose jambière. 10, le vaste interne. 11, le droit antérieur. 12, petite portion du troisième adducteur comprise entre les muscles couturier et droit interne. 13, couche aponévrotique superficielle du genou. 14, ligament interne de la rotule. 15, muscle jumeau interne. 16, muscle soléaire.

RÉGION ANTÉRIEURE DU GENOU.

DEUXIÈME COUCHE.

Fig. 1-2-3-4, aponévrose de terminaison du muscle triceps fémoral. Cette aponévrose est formée de bandelettes verticales qui s'entre-croisent et se réunissent à l'aide de faisceaux fibreux transverses, 5, en un tendon très-épais qui vient s'insérer aux bords supérieur, interne et externe de la rotule. 6-7, tendon du muscle droit antérieur qui s'insère, 7', à la tubérosité antérieure du tibia : ce tendon, confondu au-devant de la rotule, 8, avec le tendon du triceps fémoral, peut en être facilement séparé lorsqu'on a incisé sur ses bords la couche charnue superficielle du vaste interne, 9-10, la couche aponévrotique superficielle du vaste externe, 11-12, et l'aponévrose fascia-lata, 13-13, qui l'enveloppent dans une espèce de gaîne (*voyez* pl. 72). 14, ligament externe de la rotule. 15, insertion de l'aponévrose fascia-lata à la tubérosité externe du tibia. 16-16, tissu adipeux qui double la capsule synoviale. 17, extrémité inférieure du couturier qui vient s'insérer, 18, à la crête du tibia. 19, expansion aponévrotique qui recouvrait la tubérosité interne du tibia, 19'. 20, muscle jambier antérieur. 21, muscle long extenseur commun des orteils. 22, muscle long péronier latéral.

RÉGION POSTÉRIEURE DU GENOU.

TROISIÈME COUCHE.

Fig. 2. *a*, portion du fémur comprise entre les deux branches de la bifurcation inférieure de la ligne âpre. *b*, condyle externe. *c*, condyle interne.

1, longue portion du troisième adducteur qui s'insère par un tendon très-épais, 2, à la partie postérieure et supérieure du condyle interne du fémur, 3. 4, portion moyenne du troisième adducteur qui s'insère, 5, à la ligne âpre, entre le muscle vaste externe, 6-7, et la courte portion du biceps, 8-9. 10, longue portion du biceps coupée : ces deux portions s'insèrent par un tendon commun, 11, à la tête du péroné. 12, extrémité supérieure du jumeau externe. 13, extrémité supérieure du jumeau interne. 14-15, le muscle plantaire grêle. 16-17, le muscle poplité. 18, tendon du demi-membraneux divisé en trois portions : la portion externe, 19, concourt à former le ligament postérieur de l'articulation du genou ; elle se porte en haut et en dehors pour aller s'insérer au condyle externe du fémur ; la portion moyenne, 20, s'attache à la partie postérieure de la tubérosité interne du tibia : elle envoie une expansion aponévrotique, 21, qui recouvre le muscle poplité ; la portion interne, 22, continue avec la portion moyenne, glisse d'arrière en avant sur la tubérosité interne du tibia pour aller s'insérer à la partie interne de cette tubérosité. 23-23, le muscle soléaire.

Fig. 1

Emile [illegible]

Offic. litho. Artus

Pl. 77. Tome I.

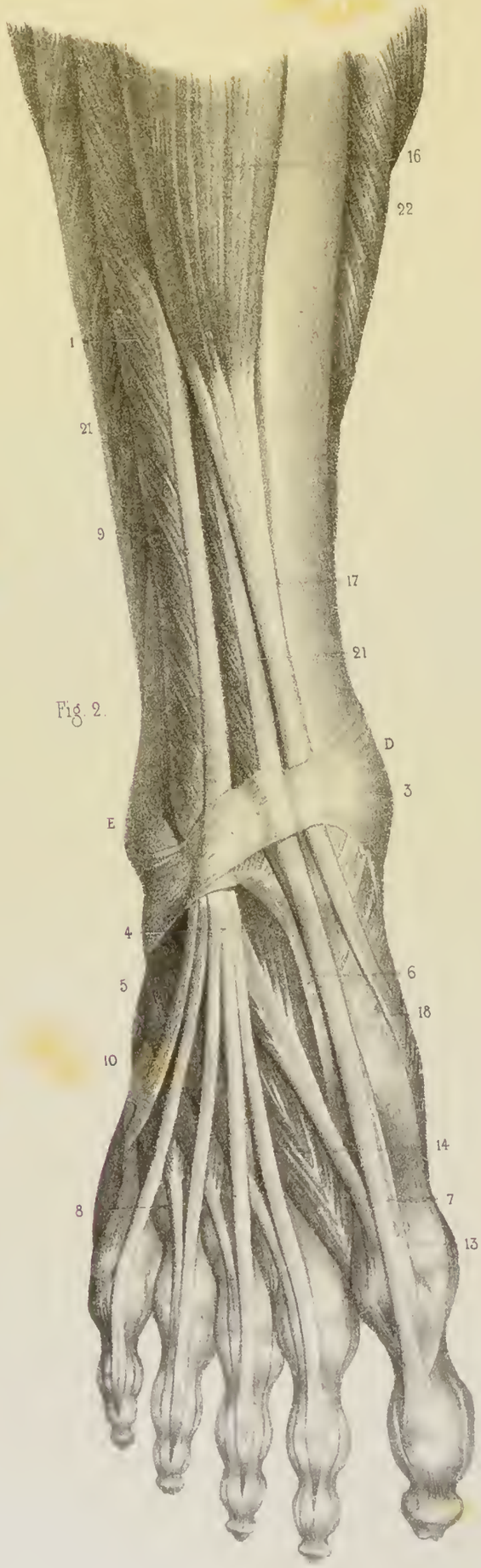

Fig. 2.

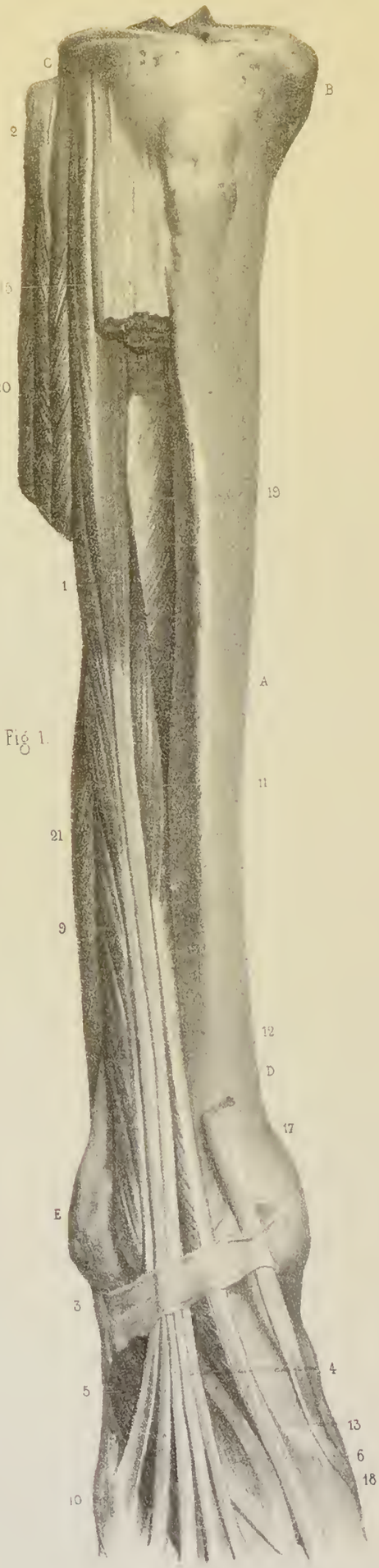

Fig. 1.

Emile Beau ad naturam del.

Offic. Litho. Auguste Bry.

RÉGION ANTÉRIEURE DE LA JAMBE.

Fig. 1. *a*, le tibia ; *b*, son extrémité supérieure. *c*, tête du péroné. Fig. 1 et 2. *d*, malléole interne ; *e*, malléole externe.

Fig. 1 et 2. 1, le long extenseur commun des orteils ; 2, fig. 1, son extrémité supérieure. Ce muscle s'insère à la tubérosité externe du tibia et aux ligaments antérieurs de l'articulation péronéotibiale, à la tête du péroné et à la partie antérieure de la face interne de cet os. Il s'insère en outre à l'aponévrose jambière, au ligament inter-osseux et à des cloisons aponévrotiques qui le séparent, en dedans, du muscle jambier antérieur, et, en dehors, des muscles péroniers latéraux. Nées de ces diverses insertions, les fibres charnues se partagent en deux faisceaux qui se terminent chacun par un tendon. Ces deux tendons, le plus souvent réunis par leurs bords voisins, s'engagent sous le ligament annulaire, 3, dans la même gaîne que le muscle péronier antérieur ; là, ils se bifurquent pour constituer les tendons des 2e, 3e, 4e et 5e orteils, 4, fig. 1 et 2, lesquels s'avancent sur le dos du pied en croisant à angle aigu la direction du muscle pédieux. Parvenus à la première phalange, ces tendons s'unissent à ceux des muscles lombricaux et inter-osseux, et se divisent en trois portions : l'une moyenne, qui s'insère à l'extrémité postérieure de la seconde phalange ; et deux latérales, d'abord séparées, puis réunies, qui viennent se fixer à l'extrémité postérieure de la troisième phalange. Fig. 1 et 2, 5-6, le muscle pédieux ou *court extenseur commun des orteils*, divisé en quatre faisceaux qui se terminent chacun par un tendon : le tendon interne, 7, vient se placer sous le tendon de l'extenseur propre ; les trois autres, 8, s'unissent intimement au bord externe des tendons correspondants du long extenseur commun. Fig. 1 et 2. 9, le péronier antérieur ; ce muscle n'est nullement distinct du long extenseur commun des orteils. Il s'insère au tiers inférieur de la face interne du péroné, ainsi qu'à son bord antérieur, au ligament inter-osseux et à une cloison fibreuse qui le sépare du muscle court péronier latéral ; de là les fibres charnues viennent se terminer sur un tendon qui occupe le bord antérieur du muscle. Ce tendon, 10, s'engage sous le ligament annulaire dans la même gaîne que le long extenseur commun et vient s'insérer à l'extrémité postérieure du cinquième os du métatarse. Souvent il fournit un prolongement qui s'unit au tendon extenseur du petit orteil. Fig. 1. 11, l'extenseur propre du gros orteil : ses fibres charnues, nées de la face interne du péroné et du ligament inter-osseux, se rendent tout autour d'un tendon, 12-13, fig. 1 et 2, qui s'engage bientôt sous le ligament annulaire, longe la face dorsale du premier métatarsien et vient se fixer à l'extrémité postérieure de la troisième phalange du gros orteil. Fig. 2. 14, premier inter-osseux dorsal. Fig. 1. 15, extrémité supérieure du muscle jambier antérieur : ce muscle a été enlevé presque entièrement pour pouvoir montrer l'extenseur propre du gros orteil. Le jambier antérieur (*voyez* pl. 80) s'insère à la tubérosité externe du tibia et aux deux tiers supérieurs de sa face externe, au ligament inter-osseux, à l'aponévrose jambière, et à une cloison aponévrotique qui le sépare du long extenseur commun. De ces insertions les fibres charnues, 16, fig. 2, viennent se terminer sur un tendon, 17, fig. 1 et 2, qui franchit le ligament annulaire pour venir s'insérer au tubercule du premier cunéiforme, 18 ; il fournit presque toujours une expansion aponévrotique au premier métatarsien. Fig. 1. 19, le ligament inter-osseux. 20, le long péronier latéral. 21, fig. 1 et 2, le court péronier latéral. 22, le muscle soléaire.

RÉGION POSTÉRIEURE DE LA JAMBE.

PREMIÈRE COUCHE.

Fig. 1. *a*, extrémité inférieure du fémur; *b*, condyle interne; *c*, condyle externe. *d*, malléole interne; *e*, malléole externe.

1 et 2, les jumeaux; le jumeau interne, 1, plus volumineux que l'externe, s'insère par un tendon très-épais, 3, au-dessus du condyle interne du fémur, dans une dépression située immédiatement en arrière du tubercule d'insertion du troisième adducteur; quelques fibres charnues, 4, naissent directement de la bifurcation interne de la ligne âpre. Le jumeau externe, 2, s'insère par un tendon moins épais, 5, à une éminence saillante située sur la partie postérieure de la tubérosité externe du fémur, au-dessus de la fossette d'insertion du muscle poplité. 6, faisceau accessoire du jumeau externe ou muscle plantaire grêle. Le tendon d'insertion des muscles jumeaux, intimement uni à la capsule fibreuse de l'articulation du genou, s'épanouit en une aponévrose qui recouvre en arrière les fibres charnues; l'aponévrose du jumeau interne est beaucoup plus épaisse que celle du jumeau externe. Nées de ces aponévroses, les fibres charnues viennent se terminer, les unes, 7, à un raphé médian; les autres, 8-8, à la face postérieure d'une aponévrose commune, 9, qui s'unit à celle du muscle soléaire, 10, pour constituer le tendon d'Achille, 11. 12-13, le muscle long péronier latéral. 14, le muscle court péronier latéral. 15-16, le muscle long fléchisseur du gros orteil. 17, tendon du muscle long fléchisseur commun des orteils. 18, tendon du muscle jambier postérieur. 19, ligament annulaire postérieur. 20, tendon du muscle demi-membraneux. 21, tendon du muscle biceps. 22, tendon du muscle troisième adducteur. 23, extrémité inférieure du muscle vaste externe.

DEUXIÈME COUCHE.

Fig. 2. *a*, extrémité inférieure du fémur. *b*, condyle interne. *c*, condyle externe. *d*, tubérosité interne du tibia. *e*, tête du péroné. *f*, malléole interne. *g*, malléole externe.

1, le plantaire grêle; ce muscle s'insère, 2, en arrière et au-dessus du condyle externe du fémur, à la capsule de l'articulation du genou et au tendon du jumeau externe; il se termine par un tendon très-grêle, 3, qui descend le long du bord interne du tendon d'Achille pour venir s'insérer avec lui à la face postérieure du calcanéum. 4, le soléaire : ce muscle s'insère, 5, au péroné; 6, au tibia. Les insertions péronières ont lieu : à la tête du péroné par un tendon très-fort qui s'épanouit en aponévrose sur la face antérieure et dans l'épaisseur du muscle; 7-8-9, au tiers supérieur de la face postérieure du péroné et à la moitié supérieure du bord externe de cet os par une lame fibreuse qui sépare ce muscle du long péronier latéral. Les insertions tibiales se font à la ligne oblique de la face postérieure du tibia et au bord interne de cet os, par une aponévrose qui se prolonge sur la face antérieure et dans l'épaisseur du muscle. Quelques fibres charnues naissent encore d'une arcade fibreuse étendue de la ligne oblique du tibia à la tête du péroné. De ces nombreuses insertions, les fibres charnues viennent s'implanter, les unes sur une cloison fibreuse qui sépare ce muscle en deux moitiés égales, les autres sur la face antérieure d'une aponévrose qui se réunit vers le tiers moyen de la jambe à l'aponévrose des muscles jumeaux. Le tendon d'Achille, 10, ainsi constitué par la réunion des tendons des muscles jumeaux, soléaire et plantaire grêle, glisse au moyen d'une synoviale sur la moitié supérieure de la face postérieure du calcanéum pour venir s'insérer, 11, à la partie inférieure de cette face postérieure. 12, 13, 14, 15, 16, 17, 18, 19, comme dans la fig. 1. 20, tendon du muscle demi-membraneux; il fournit une expansion aponévrotique, 21, qui recouvre le muscle poplité, 22. 23, tendon du biceps. 24, tendon du jumeau interne. 25, tendon du jumeau externe. 26, tendon du troisième adducteur. 27, extrémité inférieure du vaste externe.

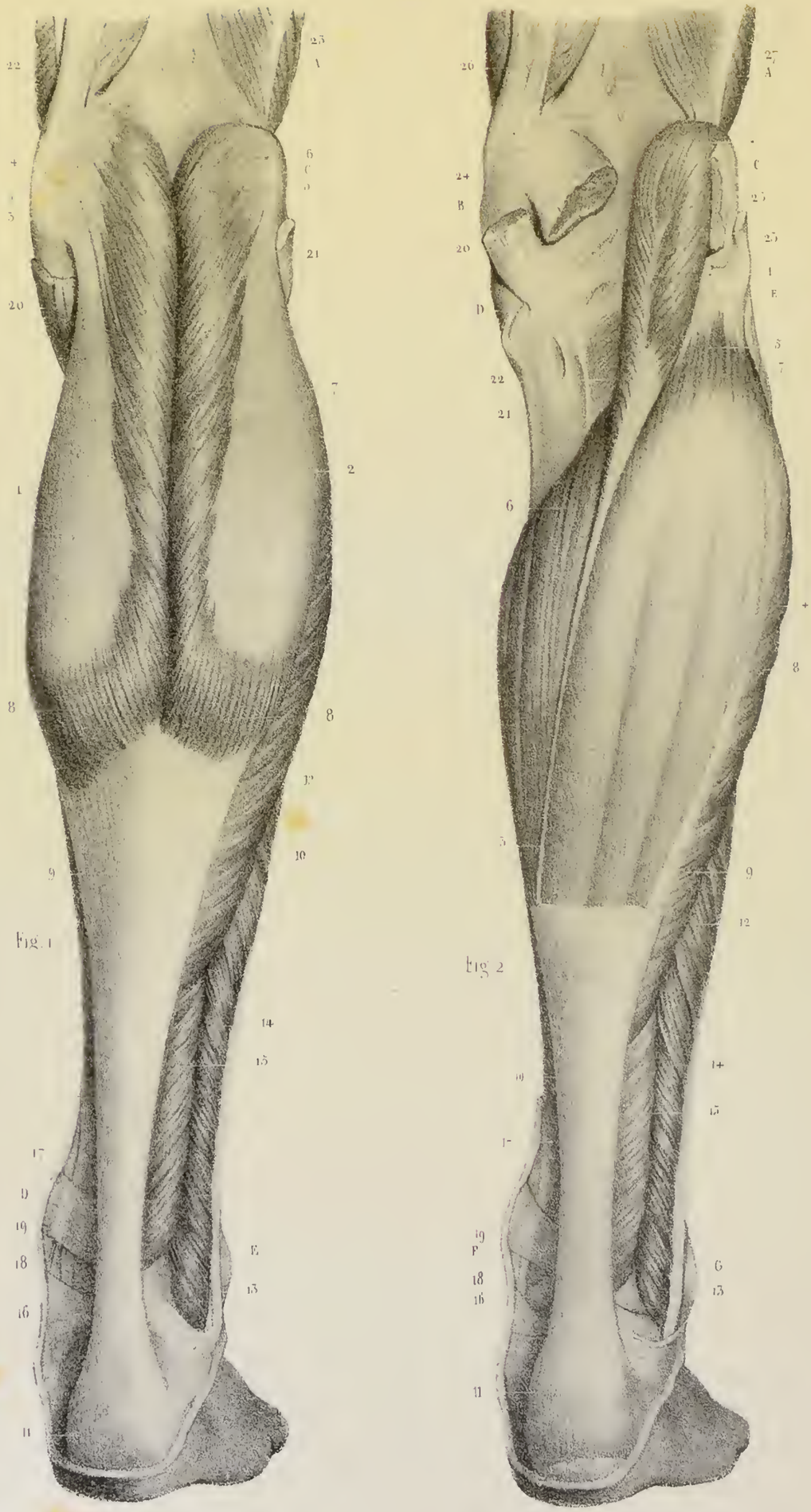

Dr. Jean Lemercier, Paris.

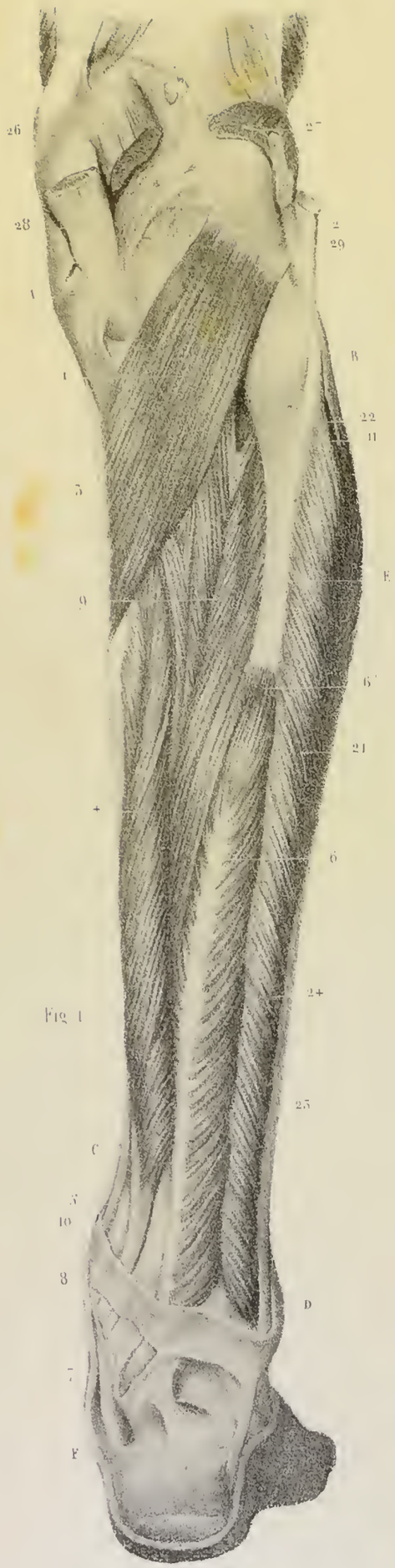

Fig. 1

Fig. 2

Emile Beau ad naturam del.

Offic. Litho. Lemercier, Paris

RÉGION EXTERNE DE LA JAMBE.

PREMIÈRE COUCHE.

Fig. 1. *a*, extrémité supérieure du tibia. *b*, tubérosité antérieure. *c*, tête du péroné. *d*, malléole externe. *e*, le calcanéum. *f*, extrémité postérieure du cinquième métatarsien. *g*, extrémité inférieure du fémur. *h*, la rotule.

1-2, le muscle jambier antérieur. 3-3, le muscle long extenseur commun des orteils; 4, tendons de ce muscle. 5, tendon du muscle extenseur propre du gros orteil. 6, le muscle péronier antérieur; 7, tendon de ce muscle. 8, le long péronier latéral; 9, son extrémité supérieure. Ce muscle s'insère à la tubérosité externe du tibia, à la tête du péroné, au tiers supérieur de la face externe de cet os, et à des cloisons aponévrotiques qui le séparent, en avant, du muscle extenseur commun, et, en arrière, des muscles soléaire et long fléchisseur du gros orteil. De ces insertions descendent les fibres charnues, pour venir se rendre à un tendon, d'abord placé dans l'épaisseur du muscle, puis apparent sur sa face externe, 10, au niveau de la partie moyenne de la jambe. Ce tendon s'engage derrière la malléole externe dans une coulisse qui lui est commune avec le court péronier latéral et traverse la face externe du calcanéum pour pénétrer, 10, dans la gouttière oblique du cuboïde. 11-11, le muscle court péronier latéral; 12, son tendon. 13-13, cloison fibreuse, qui sépare les muscles long et court péroniers latéraux des muscles long-extenseur commun des orteils et péronier antérieur. 14-15, le muscle jumeau externe. 16, le muscle soléaire. 17-17, tendon d'Achille. 18, le muscle pédieux. 19-20, muscles de la région plantaire externe. 21, tendon du biceps. 22, ligament rotulien. 23, tendon des extenseurs. 24-25, ligament latéral externe. 26, cartilage inter-articulaire externe. 27, ligament fourni par le fascia-lata, qui vient s'insérer au tubercule antérieur du tibia. 28, tendon du vaste externe. 29, ligament annulaire.

DEUXIÈME COUCHE.

Fig. 2. *a*, le tibia; *b*, condyles du tibia. *c*, tubérosité antérieure. *d*, tubérosité externe. *e*, le péroné; *f*, tête du péroné. *g*, malléole externe. *h*, le calcanéum.

1, le long péronier latéral, coupé au niveau de l'extrémité supérieure du court péronier qu'il recouvre; 2 et 3, ses insertions à la tubérosité externe du tibia et à la tête du péroné; 4, son tendon, qui se réfléchit dans la coulisse du cuboïde. 5-6, le court péronier latéral : ce muscle naît des deux inférieurs de la face externe du péroné et des cloisons aponévrotiques qui le séparent, en avant, 7-8, du muscle péronier antérieur, et, en arrière, du muscle long fléchisseur du gros orteil. De ces diverses insertions, les fibres charnues se rendent successivement à la face externe et aux bords d'un tendon aplati, 9, qui règne sur la face externe du muscle. Ce tendon, que les fibres charnues abandonnent au moment où il se réfléchit dans la coulisse de la malléole externe, glisse sur la face externe du calcanéum dans une gaîne située au-dessus de celle du long péronier latéral, et vient s'insérer, 10, à l'extrémité postérieure du cinquième métartasien : souvent il envoie un prolongement au tendon extenseur du petit orteil. 11, le péronier antérieur; 12, son tendon. 13-14, le muscle extenseur commun des orteils. 15, extrémité supérieure du jambier antérieur. 16, tendon du biceps. tendon d'Achille. 18, ligament annulaire. 19, muscle pédieux.

RÉGION POSTÉRIEURE DE LA JAMBE.

TROISIÈME COUCHE.

Fig. 1. *a*, tubérosité interne du tibia. *b*, tête du péroné. *c*, extrémité inférieure du tibia. *d*, malléole externe. *e*, face postérieure du péroné. *f*, le calcanéum.

1, le poplité : ce muscle s'insère par un tendon très-fort, 2, dans une dépression profonde située sur la partie postérieure de la tubérosité externe du fémur, immédiatement au-dessous de l'éminence saillante qui donne insertion au jumeau externe. Ce tendon, recouvert par la membrane synoviale de l'articulation du genou, s'épanouit en une aponévrose qui se prolonge dans l'épaisseur des fibres charnues. Celles-ci, d'autant plus longues et d'autant plus obliques qu'elles sont plus inférieures, viennent se terminer, 3, sur la surface triangulaire du tibia et sur le bord interne de ces os au moyen d'une aponévrose qui provient en grande partie du tendon du muscle demi-membraneux. 4, le long fléchisseur commun des orteils ; ce muscle naît de la ligne oblique du tibia, des trois cinquièmes moyens de la face postérieure de cet os et d'une lame aponévrotique qui recouvre le muscle jambier postérieur. De ces insertions, les fibres charnues viennent s'implanter sur la face antérieure d'un tendon, 5, d'abord placé dans l'épaisseur du muscle, qui s'en dégage au niveau de la malléole interne, et pénètre dans la même gaîne que le jambier postérieur, dont il est séparé par une lame fibreuse, pour gagner le côté interne du calcanéum. 6-6', le long fléchisseur du gros orteil ; ce muscle naît des deux tiers inférieurs de la face postérieure du péroné, de l'aponévrose qui recouvre le jambier postérieur, du ligament inter-osseux et d'une cloison aponévrotique qui le sépare des muscles péroniers latéraux. De ces insertions, les fibres charnues viennent se terminer autour d'un tendon situé sur la face postérieure du muscle, et qui devient libre au niveau de l'articulation tibio-tarsienne. Ce tendon, 7, maintenu par un ligament annulaire, 8, s'engage dans la coulisse oblique de l'astragale qui le conduit sous la voûte du calcanéum. 9, le muscle jambier postérieur ; 10, son tendon ; 11, intervalle qui donne passage aux vaisseaux tibiaux antérieurs. Pour bien voir le jambier postérieur, il est nécessaire d'enlever les muscles poplité, long fléchisseur commun des orteils et long fléchisseur du gros orteil, qui le recouvrent dans une grande étendue (*voyez* fig. 2).

Fig. 2. 9, le jambier postérieur. Ce muscle s'insère, 10-11, à la ligne oblique du tibia et à la face postérieure de cet os ; 12-13, à la portion de la face interne du péroné qui est en arrière du ligament interosseux. Le jambier postérieur naît encore du ligament interosseux et d'une lame aponévrotique qui recouvre sa face postérieure. De ces diverses insertions, les fibres charnues viennent se rendre à un tendon, 14, d'abord caché dans leur épaisseur, qui s'en isole un peu au-dessus de l'articulation tibio-tarsienne. Là ce tendon, placé au-devant de celui du muscle long fléchisseur commun des orteils, 15, s'engage dans une coulisse creusée sur la partie postérieure de la malléole interne. 16-17, insertion du muscle poplité. 18, extrémité supérieure ; 19, extrémité inférieure du long fléchisseur du gros orteil ; 20, gaîne qui le renferme.

Fig. 1. 21-22, le muscle long péronier latéral ; 23, son tendon. Ce même muscle, 21-22, fig. 2, coupé vers sa partie moyenne. 24, fig. 1 et 2, le muscle court péronier latéral. 25, fig. 1, le ligament interosseux. Fig. 1, 26 et 27, tendons des muscles jumeaux. 28, tendon du muscle demi-membraneux. 29, tendon du muscle biceps.

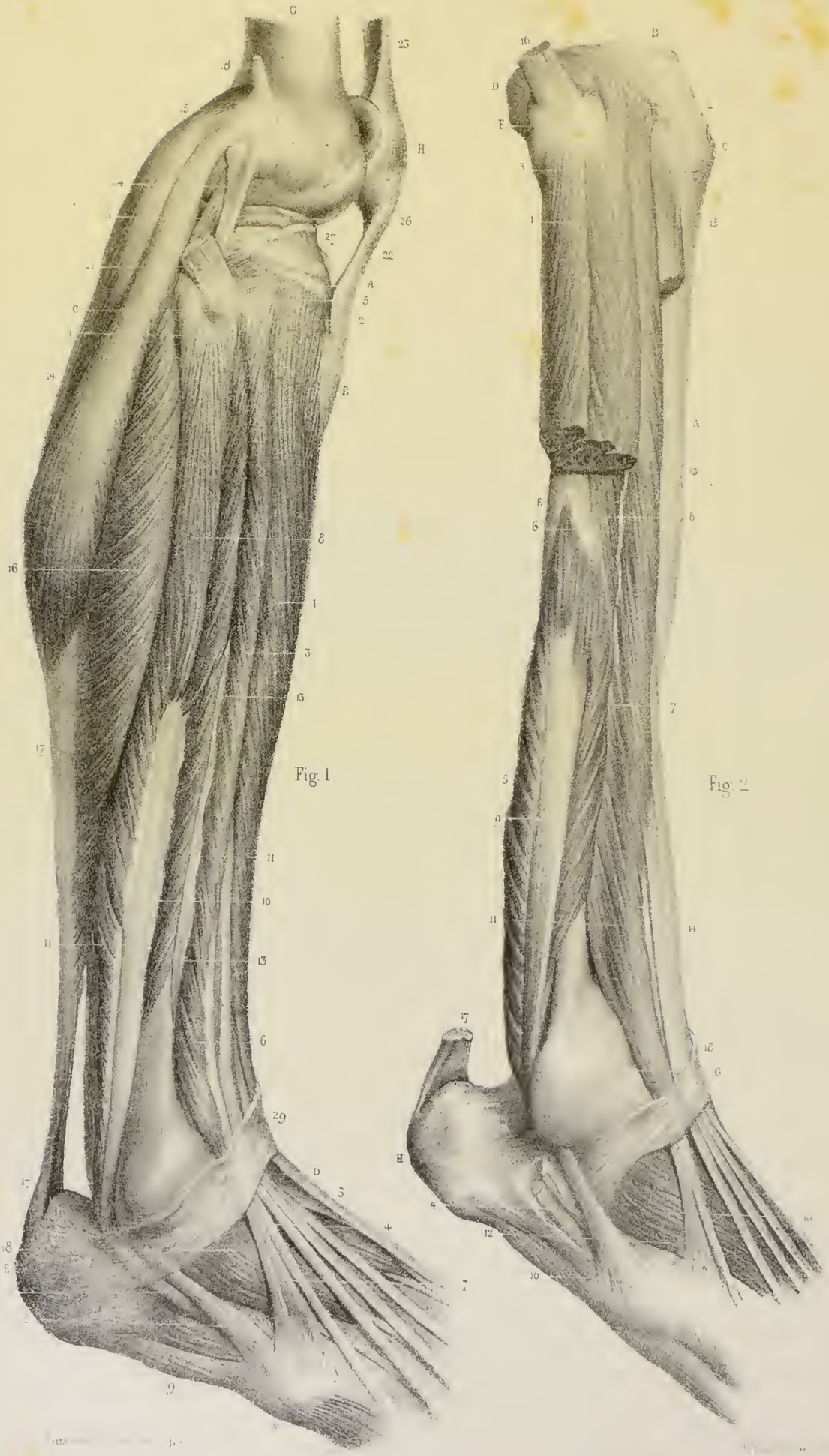
Fig. 1.
Fig. 2

Fig 2

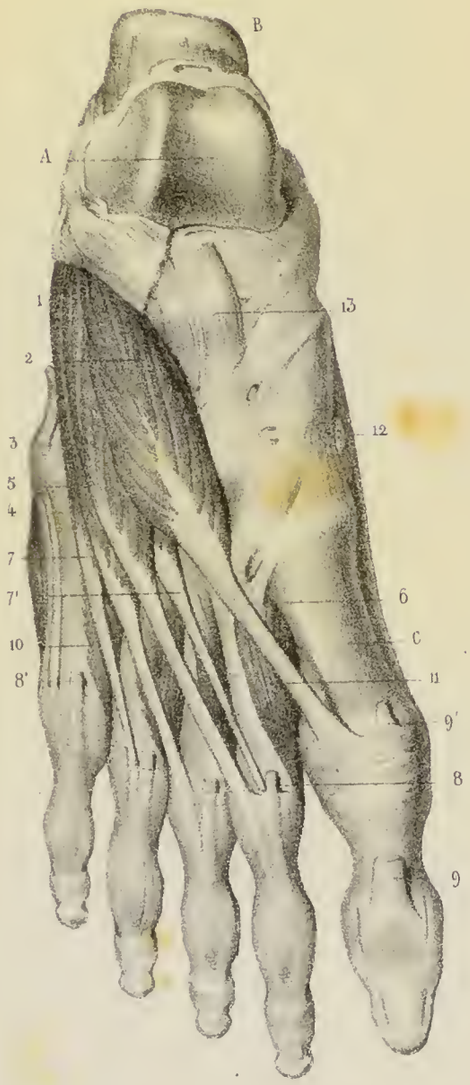

Fig 1

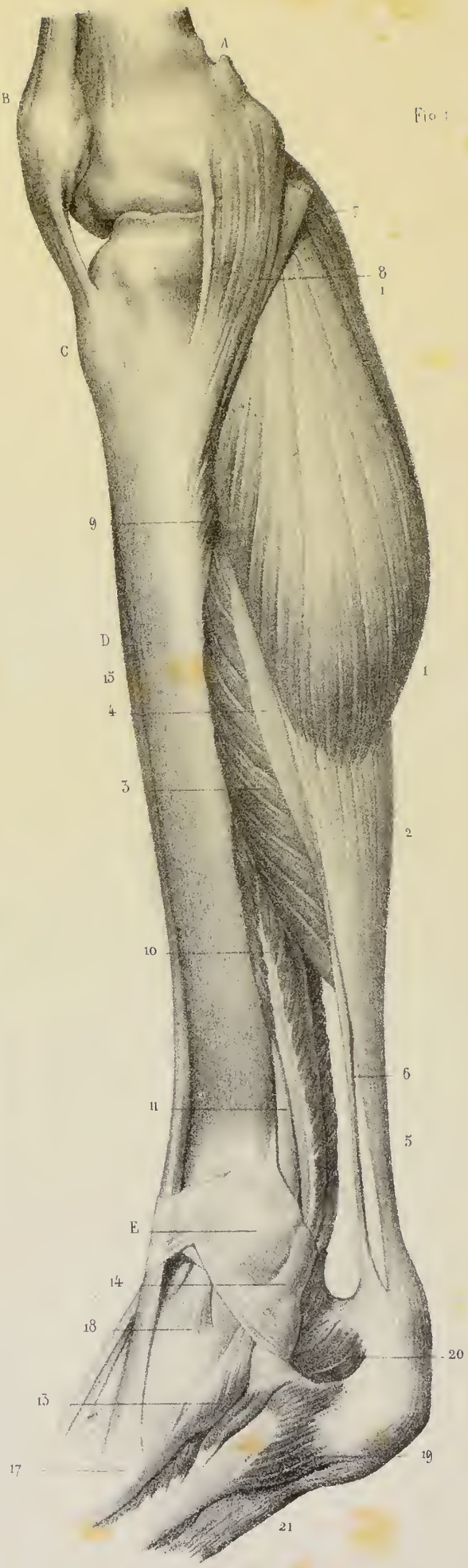

Emile Beau ad naturam del.

Offic. Litho. Lemercier, r. de Seine 57, Paris

RÉGION INTERNE DE LA JAMBE.

Fig. 1. *a*, extrémité inférieure du fémur. *b*, rotule. *c*, tubérosité antérieure du tibia. *d*, face interne du tibia. *e*, malléole interne.

1-1-2, jumeau interne. 3, soléaire ; l'aponévrose de ce muscle s'unit à celle des muscles jumeaux pour constituer, 5, le tendon d'Achille. 6, tendon du muscle plantaire grêle. 7, tendon du muscle demi-membraneux. 8, ligament latéral interne de l'articulation fémoro-tibiale. 9, muscle poplité. 10, long fléchisseur commun des orteils. 11, long fléchisseur du gros orteil. 12, tendon du jambier postérieur qui vient s'insérer, 13, au scaphoïde et au premier cunéiforme. 14, ligament annulaire interne. 15, muscle jambier antérieur dont le tendon, 16, vient se fixer, 17, au premier cunéiforme. 18, ligament antérieur de l'articulation tibio-tarsienne. 19, adducteur du gros orteil. 20, faisceau interne du muscle accessoire. 21, aponévrose plantaire.

RÉGION DORSALE DU PIED.

Fig. 2. *a*, astragale. *b*, calcanéum. *c*, premier métacarpien.

1, pédieux. Ce muscle, né de la partie antérieure de la face externe du calcanéum et du ligament annulaire antérieur, se divise bientôt en quatre faisceaux charnus, 2-3-4-5, qui se terminent par autant de tendons, 7-7. Le premier de ces tendons, qui est le plus fort, sinsère à l'extrémité postérieure de la première phalange du gros orteil ; les trois autres s'unissent aux tendons du long extenseur commun et se terminent avec eux. Le pédieux fournit fort souvent un petit tendon surnuméraire, 7', pour le second orteil. 8-8', tendons du long extenseur commun des orteils. 9, tendon de l'extenseur propre du gros orteil. 9', expansion fibreuse fournie par le tendon du jambier antérieur. 10-11, muscles interosseux. 12, tendon du jambier antérieur. 13, ligament astragalo-scaphoïdien supérieur.

RÉGION PLANTAIRE.

PREMIÈRE COUCHE.

Fig. 1. 1-2-3, adducteur du gros orteil. Ce muscle s'insère à la partie interne et postérieure du calcanéum, au ligament annulaire interne, à la face supérieure de l'aponévrose plantaire et à la cloison fibreuse qui le sépare du court fléchisseur commun des orteils. De ces diverses insertions, les fibres charnues viennent se terminer autour d'un tendon, 4-4, d'abord caché dans leur épaisseur, qui s'en dégage au niveau du premier cunéiforme, s'unit par son bord interne au court fléchisseur, et vient s'attacher à l'os sésamoïde interne, et en dedans de la partie postérieure de la première phalange. 5-6-6', muscle court fléchisseur du gros orteil. 7-7, tendon du long fléchisseur du gros orteil. 8, aponévrose plantaire. 9, court fléchisseur commun des orteils. Ce muscle s'insère à la partie postérieure et inférieure du calcanéum, à l'aponévrose plantaire, à deux cloisons fibreuses qui le séparent de l'adducteur du gros orteil et de l'adducteur du petit. Parvenu à la partie moyenne de la plante du pied, il se divise, 10-10, en quatre faisceaux, dont les tendons, 11-11, longs et grêles, placés sous les tendons du long fléchisseur commun, 12-12, s'engagent avec eux dans le canal moitié fibreux, moitié osseux, des phalanges. 13-13, muscles lombricaux. 14-14, abducteur du petit orteil. Ce muscle s'insère à la partie postérieure et externe du calcanéum, à une cloison fibreuse qui le sépare du court fléchisseur commun, et à l'aponévrose plantaire, 15-15, qui recouvre sa face inférieure et vient s'attacher, 16, à l'extrémité postérieure du cinquième métatarsien. De ces insertions, les fibres charnues viennent se terminer successivement autour d'un tendon, 17-17, qui s'insère en dehors de l'extrémité postérieure de la première phalange du petit orteil. 18, court fléchisseur du petit orteil. 19, muscle interosseux.

DEUXIÈME COUCHE.

Fig. 2. 1, tendon du jambier postérieur. 2-2'-3, tendon du long fléchisseur du gros orteil. Parvenu à la plante du pied, ce tendon croise la direction du long fléchisseur commun au-dessus duquel il est placé et auquel il adhère par un prolongement très-fort, s'engage entre les muscles abducteur oblique et court fléchisseur du gros orteil, puis entre les deux os sésamoïdes de l'articulation métatarso-phalangienne, pour aller s'insérer à l'extrémité postérieure de la deuxième phalange du gros orteil. 4, tendon du long fléchisseur commun des orteils. Ce tendon, après avoir croisé celui du long fléchisseur du gros orteil, reçoit son muscle accessoire et se divise, 5, en quatre tendons, 6-6, qui traversent la fente de chacun des tendons, 7-7, du muscle court fléchisseur commun, et vont, 8-8, s'insérer aux extrémités postérieures des troisièmes phalanges. Les tendons du court fléchisseur commun, 7-7, affectent la même disposition que ceux du fléchisseur superficiel des doigts; ils s'insèrent aux bords de la deuxième phalange. 9-9', accessoire du long fléchisseur commun. Ce muscle est divisé en deux faisceaux : le faisceau interne, plus considérable, s'insère, 10, à la partie postérieure et interne du calcanéum; le faisceau externe s'insère, 10', à la partie postérieure de la face externe du même os. Ces deux faisceaux se terminent par des expansions fibreuses qui s'unissent aux tendons du long fléchisseur commun. 11, ligament calcanéo-cuboïdien. 12-12, muscles lombricaux; ils représentent exactement les lombricaux de la main. 13-14, muscle adducteur du gros orteil coupé près de ses insertions. 15-15, muscle court fléchisseur du gros orteil, uni par une expansion fibreuse, 16, au faisceau interne du muscle accessoire. 17, faisceau interne de l'abducteur oblique du gros orteil. 18, tendon du long péronier latéral qui se réfléchit dans la gouttière du cuboïde. 19-19, pour aller s'insérer à l'extrémité postérieure du premier métatarsien. 20, court fléchisseur du petit orteil. Ce muscle, né, 21, de l'extrémité postérieure du cinquième métatarsien et de la gaîne qui renferme le long péronier latéral, vient s'insérer par un tendon, 22, en dehors de l'extrémité postérieure de la première phalange du petit orteil. 22', tendon du court abducteur du petit orteil. 23-24, muscles interosseux.

TROISIÈME COUCHE.

Fig. 3. 1, tendon de l'adducteur du gros orteil. 2, court fléchisseur du gros orteil. Ce muscle naît, par des fibres aponévrotiques, 3, du cuboïde, du troisième cunéiforme, du ligament calcanéo-cuboïdien, du tendon du jambier postérieur et quelquefois du tendon du long fléchisseur ou de son muscle accessoire par un petit faisceau distinct, 5. De ces diverses insertions, les fibres charnues viennent se terminer sur le tendon de l'adducteur du gros orteil, qui s'insère, 6, à l'os sésamoïde interne et en dedans de l'extrémité postérieure de la première phalange. 7-7', tendon du long fléchisseur du gros orteil. 8, gaîne fibreuse qui le renferme. 9-9'-10, abducteur oblique du gros orteil. Ce muscle est composé de deux faisceaux : le faisceau interne, 9, qui est considéré par plusieurs auteurs comme faisant partie du court fléchisseur, s'insère avec ce muscle au cuboïde et au ligament calcanéo-cuboïdien; le faisceau externe, 9'-10, s'insère au cuboïde, aux extrémités postérieures des troisième et quatrième métatarsiens et à la gaîne du tendon du long péronier latéral. Ces deux faisceaux réunis viennent s'insérer par un tendon, 11, à l'os sésamoïde externe et en dehors de l'extrémité postérieure de la première phalange. 12-12-12, abducteur transverse du gros orteil. Ce muscle, composé de faisceaux qui naissent des gaines tendineuses du fléchisseur commun et du ligament transverse ou métatarse, s'unit à l'abducteur oblique et s'insère avec lui, 13, à l'os sésamoïde externe. 14, tendon de l'abducteur du petit orteil. 15-16, court fléchisseur du petit orteil. 18-19, muscles interosseux. Ces muscles sont au nombre de sept : quatre interosseux dorsaux et trois interosseux plantaires. L'axe du pied étant représenté par une ligne passant par le deuxième orteil, les interosseux dorsaux sont tous abducteurs; et les interosseux plantaires, tous adducteurs. 20, tendon du long péronier latéral. 21, tendon du jambier postérieur qui s'insère au scaphoïde et au premier cunéiforme. Ce tendon envoie une expansion très-forte, 22, aux troisième et quatrième métatarsiens. 23, gaîne du long fléchisseur commun des orteils. 24, gaîne du long fléchisseur du gros orteil. 25, ligament calcanéo-cuboïdien. 26, ligament calcanéo-cuboïdien interne. 27-27, tendons du long fléchisseur commun des orteils.

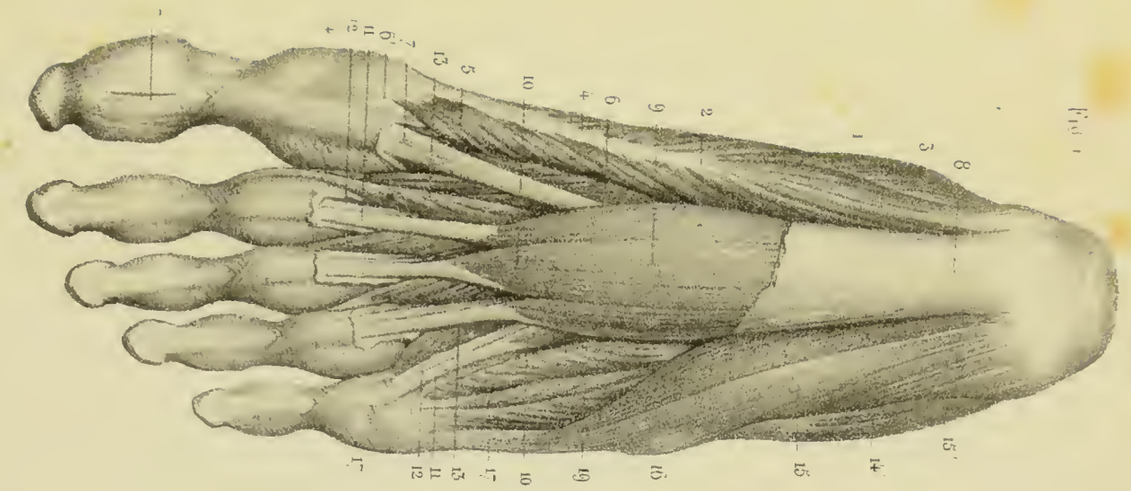

Fig 1

Fig 2

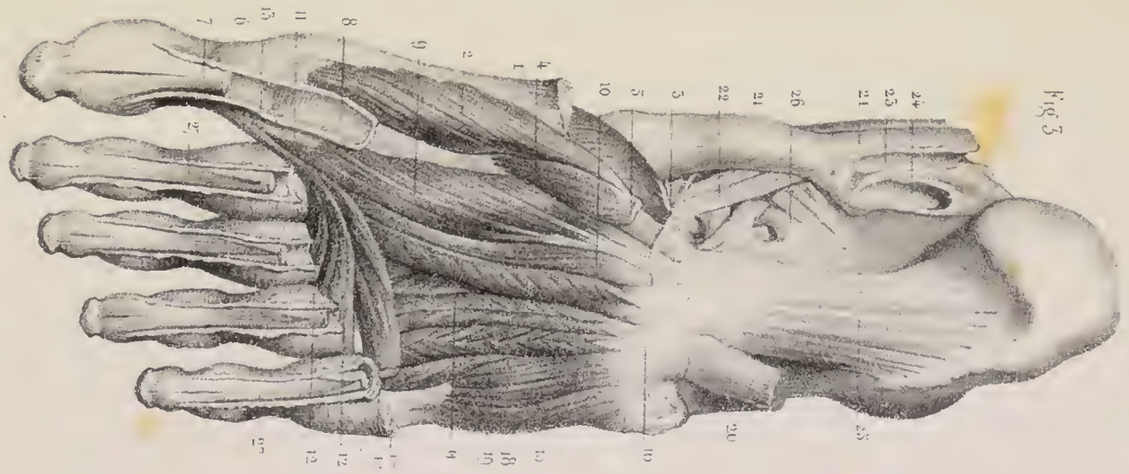

Fig 3

Emile Beau ad naturam del

Imprimerie de Seine à Paris